ПАО "НБД-БАНК" г. Нижний Новгород Банк получателя		БИК	042202705
		Сч. №	30101810400000000705
ИНН 5250022380	КПП 525001001	Сч. №	40702810701010026539
ООО Медицинский реабилитационный центр " Янтарь" Получатель			

Счет на оплату № 950 от 13 ноября 2026 г.

Поставщик (Исполнитель): **ООО Медицинский реабилитационный центр " Янтарь", ИНН 5250022380, КПП 525001001, Нижегородская обл, Кстовский р-н, Татинец с, тел.: 8 9302898136**

Покупатель (Заказчик): **Благотворительный фонд помощи пострадавшим в дорожно-транспортном происшествиях "СтопДТП", ИНН 5262348605, КПП 526201001, 603024, г. Нижний Новгород, Невзоровых, дом 87, квартира 20**

Основание: **основной договор**

№	Товары (работы, услуги)	Кол-во	Ед.	Цена	Сумма
1	За услуги по реабилитации Желтякова Матвея Максимовича	30	сутки	25 500,00	765 000,00

Итого: **765 000,00**
Без налога (НДС) -
Всего к оплате: **765 000,00**

Всего наименований 1, на сумму 765 000,00 руб.
Семьсот шестьдесят пять тысяч рублей 00 копеек

Оплата данного счета означает согласие с условиями поставки товара.
Уведомление об оплате обязательно, в противном случае не гарантируется наличие товара на складе.
Товар отпускается по факту прихода денег на р/с Поставщика, самовывозом, при наличии доверенности и паспорта.

Руководитель _____ Галкин К. Д.

Бухгалтер _____ Трифонова Е. С.

Код по ОКУД 0609302
Код учреждения по ОКПО 21890590

Министерство здравоохранения КК
краевое государственное бюджетное учреждение здравоохранения "Красноярское краевое бюро судебно-медицинской экспертизы"
660119, г. Красноярск, ул. Лады Лебедевой, стр. 66, пом. 220

Заключение эксперта
(Экспертиза свидетельствуемого)
№ 151

08 августа 2025г. «09:53» на основании постановления старшего следователя СО МО МВД России "Енисейский" капитана юстиции Шарафутдинова Д.И.

от 19 августа 2025г. №12501040005000228 в помещении Енисейского районного судебно-медицинского отделения

Государственный судебно-медицинский эксперт: Ефремов Сергей Николаевич, имеющий высшее медицинское образование, кандидат медицинских наук, доцент, специальную подготовку по судебной медицине, стаж по специальности 20 лет.

произвел судебно-медицинскую экспертизу м/д ЖЕЛТЯКОВА МАТВЕЯ МАКСИМОВИЧА по медицинскому документу

Рождения 15.05.2025г. (3 мес)

Проживающего: Енисейский р-н, с. Верхнепашино, ул. [redacted] кв.8

Права и обязанности эксперта, предусмотренные ст. 57 УПК РФ разъяснены; об ответственности за дачу заведомо ложного заключения по ст. 307 УК РФ предупрежден.

Государственный эксперт _____ Ефремов С.Н.

При экспертизе присутствовали: м/р Пикурина В.В.
Вопросы, подлежащие разрешению при экспертизе и другие разделы "Заключения эксперта" излагаются на 4 страницах.

КОПИЯ ВЕРНА
СЛЕДОВАТЕЛЬ
Д.И. ШАРАФУТДИНОВ

ВОПРОСЫ, ПОДЛЕЖАЩИЕ РАЗРЕШЕНИЮ ПРИ ЭКСПЕРТИЗЕ:

1. Какие телесные повреждения имелись у Желтякова М.М. при обращении за медицинской помощью?
2. Их локализация, количество, степень тяжести и механизм образования?
3. Могли ли указанные телесные повреждения быть получены в срок и при обстоятельствах, указанных в постановлении?

ОБСТОЯТЕЛЬСТВА ДЕЛА: в постановлении указано, что «07.08.2025, около 21 часа, водитель [redacted] А., в нарушении п. 2.7 действующих Правил дорожного движения РФ (далее Правил), находясь в состоянии алкогольного опьянения, снижающем реакцию, внимание и ставящем под угрозу безопасность дорожного движения, управляя технически исправным автомобилем «HONDA FIT» г/н [redacted] двигался по правой половине проезжей части автодороги ул.Пролетарская с.Верхнепашино Енисейского района Красноярского края, в направлении от ул.Гагарина в сторону ул.Советская указанного населенного пункта, при этом в нарушении п. 10.1 Правил, вел автомобиль со скоростью не обеспечивающей ему постоянного контроля за движением транспортного средства, в результате чего не справился с управлением транспортного средства, допустил его занос, и на участке автодороги, по адресу: Красноярский край, Енисейский район, с.Верхнепашино, ул.Пролетарская, д.6, совершил наезд на малолетнего пешехода Желтякова М.М., находящегося в детской коляске в сопровождении законного представителя Желтяковой П.В. на проезжей части автодороги у ее правого края. В результате дорожно-транспортного происшествия малолетнему пешеходу Желтякову М.М. были причинены телесные повреждения. 07.08.2025, в связи с указанными телесными повреждениями, Желтяков Матвей Максимович 15.05.2025г.р., госпитализирован в КГБУЗ «Енисейская РБ», где в последующем проходил стационарное лечение».

ОБЪЕКТЫ, ПРЕДОСТАВЛЕННЫЕ НА ЭКСПЕРТИЗУ: «медицинская карта пациента, получающего медицинскую помощь в стационарных условиях, в условиях дневного стационара №2836 из КГБУЗ «Енисейская РБ», DVD-R диск с записью КТ исследования из КГБУЗ «Енисейская РБ», на имя Желтякова М.М., 2025г.р., копия настоящего постановления, в упакованном и опечатанном виде».
ПРИМЕНЕННЫЕ МЕТОДИКИ: изучение и анализ медицинского документа, диска.

Представлена медицинская карта пациента, получающего медицинскую помощь в стационарных условиях, в условиях дневного стационара №2836 из КГБУЗ «Енисейская РБ» на имя Желтякова М.М., 2025г.р., согласно которой «07.08.2025 21:50 поступает в травматологическое отделение. Жалобы: не предъявляет ввиду отсутствия сознания. Anamnesis morbi: 07.08.2025 21:30 сбит легковым автомобилем в районе Верхнепашино. Доставили скорой помощью в приемное отделение Енисейской РБ. Госпитализация в ОРИТ. Операций не было. Гемотрансфузий не было. Anamnesis vitae: Ребенок от 1 беременности, протекавшей без особенностей, 1 срочных родов. При рождении рост 60 см, вес тела при рождении 4210гр. Рос и развивался соответственно возрасту. Прививки - по стандартному календарю. Из перенесенных заболеваний отмечают ОРВИ. Естественное вскармливание с рождения. Аллергологический анамнез - не отягощен. Наследственность - у мамы не отягощена. Status praesens: Температура тела 36.6° ЧСС 124. ЧДД 48 в минуту. АД 90/50, вес 7,5 кг. Состояние крайне тяжелое. Сознание - кома (по ШГТ 18 баллов). Кожа чистая. Тургор тканей и эластичность кожи не снижены. Отеков нет. Подкожная клетчатка развита умеренно. Распределена

СЛЕДОВАТЕЛЬ
Д.Л. [redacted]

Заключение № 151

равномерно. Видимые слизистые чистые, бледно-розовые, влажные. Костно-мышечная система без видимых деформаций. Пальпация грудной клетки без патологии. Перкуторный звук легочный. Дыхание пуэрильное, хрипов нет. Пульс на лучевой артерии пальпируется, удовлетворительных качеств. Сердечные тоны ясные, ритмичные. Шумов не выслушивается. Границы относительной сердечной тупости в пределах нормы. Язык чистый, в полости рта, влажный. Живот мягкий, в акте дыхания участвует, не напряжен, перистальтика выслушивается. Печень пальпируется мягкая, на 2 см от края реберной дуги. Селезенка не пальпируется. Стул при поступлении кашицеобразный, желтый, с кисло-молочным запахом. Мочеиспускание не нарушено. Половые органы развиты по мужскому типу. В неврологическом статусе: Череп брахиоцефалический. В области правой теменной области поверхностная ссадина размером 2,0 см в диаметре, неправильной формы. Сознание - кома 2 (ШГП 18 баллов). Менингеальных знаков нет. Гиперкинезов нет. Нистагма нет. По ЧМН глоточный - нет, корнеальный - вызывается, зрачки D=S, 2 мм, фотореакция замедленная, симметричная, с трахеи - есть, реакция на боль - есть. Спонтанных движений нет. Мышечная тонус диффузно снижен. Сухожильные рефлексы S=D, с рук и с ног. Брюшные рефлексы вызываются, D=S. Патологических рефлексов нет. Фасцикуляций и фибрилляций нет. Судороги тонического характера, дважды, купировались самостоятельно. Диагноз: Закрытая ЧМТ, ушиб головного мозга, САК в левой гемисфере. Судорожный синдром. Наложен воротник Шанца. 22:30 часов - Учитывая уровень сознания кома, ребенку показан перевод на АИВЛ. После санации ротоглотки и в/в введения Sibasoni 2.5 mg, на фоне инсуффляции FiO2=100% произведена интубация трахеи трубкой 4.0 без манжеты, 13,5 см у угла рта и последующим переводом на АИВЛ аппаратом «Neumovent Graph Net» в режиме: PCV с параметрами: FiO2- 0,3, PIP 15-13, PEEP 3 mbar, Ti 0.46 сек, Rate 40, I/E 1:2.2, trigger 3 л/мин. SpO2=99-98%. Аускультативно дыхание проводится с обеих сторон, хрипов нет. АД- 90/60 (82) mm.hg.ст, ЧСС 135 в мин. Установлен желудочный зонд. Начата интенсивная терапия и почасовой учет диуреза. Ребенок по телефону консультирован с реаниматологом РКЦ КККЦОМД №1 г.Красноярска Попандопуло Н.Н. Консультация с детским нейрохирургом Козыревой Р.В. – рекомендовано консервативное лечение с решением вопроса об эвакуации в ГКБ №20 отд. нейрохирургии. Вклеен протокол МСКТ исследования головного мозга, грудной клетки №14877/1 от 07.08.2025 года, заключение: картина САК в левой лобной и теменной областях. Вклеен протокол рентгенологического исследования органов грудной полости в 2-х проекциях – месте №22227/1 от 07.08.2025 года, заключение: без патологических изменений. 08.08.25 06.00 - Состояние ребенка остается очень тяжелым. Уровень сознания - медседация Фентанилом 3,5 мкг/кг/час +сибазон ситуационно (в общей сложности 10 мг за время наблюдения). На осмотр реагирует. Ресничный, роговичный и рефлекс с трахеи сохранены. Зрачки D=S, 2 мм, фотореакция замедленная, симметричная. При взятии анализов из пятки отмечался клонус стопы. Знаки орального автоматизма. Двигательная активность угнетена. Кожа бледно-розовая, чистая, теплая. Проба белого пятна 1 сек. Пульс на лучевой артерии определяется хорошо. Продолжается АИВЛ аппаратом «Neumovent Graph Net» в режиме PCV с параметрами: FiO2- 0.3, PIP 16-1i PEEP 4 mbar, Ti 0.47 сек, Rate -36, I/E 1:2.7, trigger 3 л/мин. Дыхание проводится с обеих сторон, хрипы проводные, после санации исчезли. SpO2- 98-97-96 %. Температура тела-36.7С Сердечные тоны при аускультации ритмичны, ясные, АД-120/70 (84),ЧСС- 147-155 в минуту. Живот мягкий не вздут, пальпации доступен. Сахар крови -3.7ммоль/л. За время наблюдения: инфузия: 528 мл. Диурез 95 мл (1,26 мл/кг/час). 08.08.2025 осмотр врача КРКЦ Протасовой Н.В. - Диагноз: АДТП. Травматическое субарахноидальное кровоизлияние. Ушиб головного мозга тяжелой степени, отек головного мозга. Судорожный синдром. Неврологический статус: на осмотр реакции нет. На санации. Болевая чувствительность снижены. Рефлексы снижены. Зрачки равны 2мм. Реакция зрачков на свет замедленна.

СЛЕДОВАТЕЛЬ

Судороги: эпизод клонических подергиваний в кисти, купирован введением Сибазона. Мышечный тонус: атония. Большой родничок: выбухает. Расхождение костей черепа: нет. Температура тела 37,0С. Кожные покровы бледно-розового цвета, чистые. Цианоз: нет. Периферический кровоток: не нарушен. Отеки: нет. Вспомогательная мускулатура в акте дыхания не участвует. Аускультация проводится равномерно, хрипов нет. ИВЛ аппаратная. SpO2- 95-97 %. Гемодинамика стабильная. ЧСС 111-132 в мин. АД 102/42-119/54-98/42. Кардиотонические препараты нет. Живот мягкий, не вздут. Перистальтика кишечника: единичные перистальт шумы. Печень 1см. Селезенка не увеличена. По жизненным показателям ребенок переводится в ГКБ №20. Выписан протокол компьютерной томографии головного мозга от 08.08.2025 года (документ подписан электронной подписью), заключение: в динамике от 07.08.2025г. картина отека головного мозга. Сак в левой лобной и теменной областях без увеличения в динамике. Выписан протокол ультразвукового исследования печени, поджелудочной железы, желчного пузыря, селезенки, плевральных полостей от 08.08.2025 года, заключение: жидкость в полости перикарда. 08.08.2025 15:30 часов – в сопровождении бригады санавиации для дальнейшего лечения и наблюдения переводится в ГКБ №20 г.Красноярска». Других данных нет.

Представлен DVD-R диск с записью КТ исследования головного мозга, грудной клетки от 07.08.2025 года, головного мозга от 08.08.2025 года – соответствием представленным выше.

Государственный судебно-медицинский эксперт _____ Ефремов С.П.

ВЫВОДЫ: на основании судебно-медицинской экспертизы м/д ЖЕЛТЯКОВА МАТВЕЯ МАКСИМОВИЧА, 2025 года рождения, по медицинскому документу, прихожу к выводам в соответствии с поставленными вопросами:

1. Какие телесные повреждения имелись у Желтякова М.М. при обращении за медицинской помощью? 2. Их локализация, количество, степень тяжести и механизм образования?

Ответ 1,2: Согласно представленному медицинскому документу у м/л Желтякова М.М. имелось повреждение в виде закрытой черепно-мозговой травмы, включающей в себя: ссадину в правой теменной области, субарахноидальное кровоизлияние в левой лобной и теменной областях, ушиб головного мозга тяжелой степени, осложнившейся отеком головного мозга, судорожным синдромом.

Данное повреждение могло возникнуть от действия твердого тупого предмета (предметов) или при ударе о таковой (таковые), в том числе и при соударении с выступающие части автотранспортного средства в условиях ДТП, в том числе в срок, и при обстоятельствах, указанных в постановлении, согласно пункту 6.1.3 раздела II приказа МЗиСР РФ 194н от 24.04.2008г, отнесено к критериям, характеризующим квалифицирующий признак вреда опасного для жизни человека. По указанному признаку, согласно правилам «Определения тяжести вреда, причиненного здоровью человека» (постановление правительства РФ № 522 от 17.08.2007 года), квалифицируется как ТЯЖКИЙ ВРЕД ЗДОРОВЬЮ.

3. Могли ли указанные телесные повреждения быть получены в срок и при обстоятельствах, указанных в постановлении?

Ответ 3. Не исключена возможность причинения повреждения в виде закрытой черепно-мозговой травмы, в том числе и в срок, и при обстоятельствах, указанных в постановлении.

Государственный судебно-медицинский эксперт _____ Ефремов С.П.

21 августа 2025г.

ЕДИНАЯ ВЕРСИЯ

СЛЕДОВАТЕЛЬ

ПОСТАНОВЛЕНИЕ

о приостановлении предварительного следствия в связи с заключением в период мобилизации, в период военного положения или военное время контракта о прохождении военной службы в Вооруженных Силах Российской Федерации, лицом подлежащим привлечению в качестве обвиняемого (подозреваемого) (п. 3.1 части первой ст. 208 УПК РФ)

г. Енисейск · 05 сентября 2025 года

Старший следователь СО МО МВД России «Енисейский» капитан юстиции Шарафутдинов Д.И., рассмотрев материалы уголовного дела № 12501040005000228,

УСТАНОВИЛ:

Уголовное дело № 12501040005000228 возбуждено 08.08.2025 в отношении [redacted] по п. А ч. 2 ст. 264 УК РФ.

В ходе предварительного следствия установлено, что 07 августа 2025 года, около 21 часа 27 минут, водитель Гончаров Д.А., в нарушении п. 2.1.1 действующих Правил дорожного движения РФ (далее Правил), не имея водительского удостоверения на право управления транспортным средством соответствующей категории или подкатегории, в нарушении п. 2.7 Правил находясь в состоянии алкогольного опьянения, ухудшающем реакцию, внимание и ставящем под угрозу безопасность дорожного движения, управляя технически исправным автомобилем «HONDA FIT» [redacted], двигался по правой половине проезжей части автодороги ул. Пролетарская с. Верхнепашино Енисейского района Красноярского края, в направлении от ул. Гагарина в сторону ул. Советская указанного населенного пункта, при этом в нарушении п. 10.1 Правил, вел автомобиль со скоростью около 70 км/ч, не обеспечивающей ему постоянного контроля за движением транспортного средства, в результате чего не справился с управлением транспортного средства, допустил его занос, и на участке автодороги, по адресу: Красноярский край, Енисейский район, с. Верхнепашино, ул. Пролетарская, д. 6, совершил наезд на малолетнего пешехода Желтякова М.М., находящегося в детской коляске в сопровождении законного представителя Желтяковой П.В. на проезжей части автодороги у её правого края. В результате дорожно-транспортного происшествия малолетнему пешеходу Желтякову М.М. были причинены телесные повреждения, повлекшие по неосторожности причинение тяжкого вреда здоровью человека.

Таким образом, [redacted] А. совершил преступление, предусмотренное п. А, В ч. 2 ст. 264 УК РФ - нарушение лицом, управляющим автомобилем, правил дорожного движения, повлекшее по неосторожности причинение тяжкого вреда здоровью человека, если оно совершено лицом, находящимся в состоянии опьянения, не имеющим или лишенным права управления транспортными средствами.

Принимая во внимание, что [redacted] А, в настоящее время заключил в период мобилизации, в период военного положения или в военное время контракт о прохождении военной службы в Вооруженных Силах Российской Федерации и проходит военную службу, следственные действия по уголовному делу, производство которых возможно в отсутствие подозреваемого (обвиняемого) выполнены, срок предварительного следствия истёк, и руководствуясь п. 3.1 части первой ст. 208 УПК РФ,

AnyScanner

ПОСТАНОВИЛ:

1. Предварительное следствие по уголовному делу № 12501040005000228 приостановить в связи с заключением в период мобилизации, в период военного положения или военное время контракта о прохождении военной службы в Вооруженных Силах Российской Федерации, лицом подлежащим привлечению в качестве обвиняемого (подозреваемого).

2. Направить копию постановления прокурору и уведомить о приостановлении предварительного следствия потерпевшую.

3. Копия настоящего постановления направлена Енисейскому межрайонному прокурору 05 сентября 2025 года.

Ст. следователь

На основании части первой ст. 209 УПК РФ уведомление о приостановлении предварительного следствия направлено заинтересованным лицам. Уведомление о приостановлении предварительного следствия направила по почте и разъяснила порядок обжалования данного постановления.

Ст. следователь

ПОСТАНОВЛЕНИЕ

о назначении судебной медицинской экспертизы по медицинским документам

г. Енисейск «19» августа 2025 г.

Старший следователь СО МО МВД России «Енисейский» капитан юстиции Д.И. Шарафутдинов, рассмотрев материалы уголовного дела №12501040005000228.

УСТАНОВИЛ:

07.08.2025, около 21 часа, водитель [redacted] Д.А., в нарушении п. 2.7 действующих Правил дорожного движения РФ (далее Правил), находясь в состоянии алкогольного опьянения, ухудшающем реакцию, внимание и ставящем под угрозу безопасность дорожного движения, управляя технически исправным автомобилем «HONDA FIT» г/н [redacted], двигался по правой половине проезжей части автодороги ул. Пролетарская с. Верхнепашино Енисейского района Красноярского края, в направлении от ул. Гагарина в сторону ул. Советская указанного населенного пункта, при этом в нарушении п. 10.1 Правил, вел автомобиль со скоростью не обеспечивающей ему постоянного контроля за движением транспортного средства, в результате чего не справился с управлением транспортного средства, допустил его занос, и на участке автодороги, по адресу: Красноярский край, Енисейский район, с. Верхнепашино, ул. Пролетарская, д. 6, совершил наезд на малолетнего пешехода Желтякова М.М., находящегося в детской коляске в сопровождении законного представителя Желтяковой П.В. на проезжей части автодороги у её правого края. В результате дорожно-транспортного происшествия малолетнему пешеходу Желтякову М.М. были причинены телесные повреждения.

07.08.2025, в связи с указанными телесными повреждениями, Желтяков Матвей Максимович 15.05.2025 г.р., уроженец г. Лесосибирск Красноярский край, проживающий по адресу: Красноярский край, Енисейский район, с. Верхнепашино, ул. Советская, д. 144, кв. 8, госпитализирован в КГБУЗ «Енисейская РБ», где в последующем проходил стационарное лечение.

Для определения тяжести причиненного вреда здоровью Желтякову М.М. необходимо проведение судебной медицинской экспертизы по медицинским документам.

На основании изложенного и руководствуясь ст. 195 (196) и 199 УПК РФ,

ПОСТАНОВИЛ

КОПИЯ ВЕРНА
СЛЕДОВАТЕЛЬ
Д.И. ШАРАФУТДИНОВ

1. Назначить судебную медицинскую экспертизу по медицинским документам, производство которой поручить экспертам Енисейского районного судебно-медицинского отделения ККБСМЭ.
2. Поставить перед экспертом вопросы:
    1) Какие телесные повреждения имелись у Желтякова М.М. при обращении за медицинской помощью?
    2) Их локализация, количество, степень тяжести и механизм образования?
    3) Могли ли указанные телесные повреждения быть получены в срок и при обстоятельствах, указанных в постановлении?
3. Предоставить в распоряжение эксперта материалы:

1. копию настоящего постановления;
2. медицинскую карту пациента, получающего медицинскую помощь в стационарных условиях, в условиях дневного стационара №2836 на имя Желтяков Матвей Максимович 15.05.2025 г.р. из КГБУЗ «Енисейская РБ»;
3. DVD – R диск с КТ-снимками на имя Желтяков М.М. из КГБУЗ «Енисейская РБ».

Поручить заведующему Енисейского отделения ККБСМЭ разъяснить эксперту права и обязанности, предусмотренные ст. 57 УПК РФ, и предупредить его об уголовной ответственности в соответствии со ст. 307 УК РФ за дачу заведомо ложного заключения.

Старший следователь СО
МО МВД России «Енисейский»
капитан юстиции

Д.И. Шарафутдинов

КОПИЯ ВЕРНА
СЛЕДОВАТЕЛЬ
Д.И. ШАРАФУТДИНОВ

116-118
119-121
122
123
124
125-128
129
130
131-136
137-139
140-141
142
143
144-146
147-150
151
152
153-155
156
157
158-160
161
162
163
164
165-166
167-171
172-178
179
180
181
182
183
84-186
87-190
191
192
193
194
195
196
97-200
01-204
205
06-207
08-209
210

динов

л.д.____

П О С Т А Н О В Л Е Н И Е
о возбуждении уголовного дела № 12501040005000228 и принятии его к производству

г. Енисейск

08 августа 2025 г.
10 часов 05 минут

Старший следователь следственного отдела Межмуниципального отдела МВД России «Енисейский» капитан юстиции Д.И. Шарафутдинов, рассмотрев рапорт оперативного дежурного МО МВД России «Енисейский», а также материал доследственной проверки сообщения о преступлении, зарегистрированные в КУСП №5858 от 07.08.2025 г.,

У С Т А Н О В И Л :

07.08.2025, около 21 часа, водитель [redacted] А., в нарушении п. 2.7 действующих Правил дорожного движения РФ (далее Правил), находясь в состоянии алкогольного опьянения, ухудшающем реакцию, внимание и ставящем под угрозу безопасность дорожного движения, управляя технически исправным автомобилем «HONDA FIT» г/н [redacted], двигался по правой половине проезжей части автодороги ул. Пролетарская с. Верхнепашино Енисейского района Красноярского края, в направлении от ул. Гагарина в сторону ул. Советская указанного населенного пункта, при этом в нарушении п. 10.1 Правил, вел автомобиль со скоростью не обеспечивающей ему постоянного контроля за движением транспортного средства, в результате чего не справился с управлением транспортного средства, допустил его занос, и на участке автодороги, по адресу: Красноярский край, Енисейский район, с. Верхнепашино, ул. Пролетарская, д. 6, совершил наезд на малолетнего пешехода Желтякова М.М., находящегося в детской коляске в сопровождении законного представителя Желтяковой П.В. на проезжей части автодороги у её правого края. В результате дорожно-транспортного происшествия малолетнему пешеходу Желтякову М.М. были причинены телесные повреждения, повлекшие по неосторожности причинение тяжкого вреда здоровью человека.

Поводом для возбуждения уголовного дела является рапорт оперативного дежурного МО МВД России «Енисейский».

Основанием для возбуждения уголовного дела является наличие достаточных данных, указывающих на признаки преступления, предусмотренного п. А ч. 2 ст. 264 УК РФ.

Руководствуясь ст. 140, 145, 146 (147) и частью первой ст. 156 УПК РФ,

П О С Т А Н О В И Л :

ВЕРНО
СЛЕДОВАТЕЛЬ

л.д.____

1. Возбудить уголовное дело по признакам преступления, предусмотренного п. А ч. 2 ст. 264 УК РФ по факту нарушения [redacted] А., управляющим автомобилем, правил дорожного движения, повлекшее по неосторожности причинение тяжкого вреда здоровью человека, если оно совершено лицом, находящимся в состоянии опьянения;
2. Уголовное дело принять к своему производству и приступить к расследованию;
3. Копию настоящего постановления направить Енисейскому межрайонному прокурору Красноярского края;
4. О принятом решении уведомить [redacted] А. и законного представителя малолетнего Желтякова М.М. – Желтякову П.В.

Старший следователь
капитан юстиции Д.И. Шарафутдинов

КОПИЯ ВЕРНА
СЛЕДОВАТЕЛЬ
Д.И. Шарафутдинов

stop-dtp.ru

л.д. 77

ПОСТАНОВЛЕНИЕ
о привлечении в качестве обвиняемого

г. Енисейск 12 августа 2025 г.

Старший следователь следственного отдела Межмуниципального отдела МВД России «Енисейский» капитан юстиции Д.И. Шарафутдинов, рассмотрев материалы уголовного дела № 12501040005000228 и принимая во внимание, что имеются достаточные основания для предъявления обвинения **Гончарову Денису Александровичу,**

УСТАНОВИЛ:

07 августа 2025 года, около 21 часа 27 минут, водитель [redacted], в нарушении п. 2.1.1 действующих Правил дорожного движения РФ (далее Правил), не имея водительского удостоверения на право управления транспортным средством соответствующей категории или подкатегории, в нарушении п. 2.7 Правил находясь в состоянии алкогольного опьянения, ухудшающем реакцию, внимание и ставящем под угрозу безопасность дорожного движения, управляя технически исправным автомобилем «HONDA FIT» [redacted], двигался по правой половине проезжей части автодороги ул. Пролетарская с. Верхнепашино Енисейского района Красноярского края, в направлении от ул. Гагарина в сторону ул. Советская указанного населенного пункта, при этом в нарушении п. 10.1 Правил, вел автомобиль со скоростью около 70 км/ч, не обеспечивающей ему постоянного контроля за движением транспортного средства, в результате чего не справился с управлением транспортного средства, допустил его занос, и на участке автодороги, по адресу: Красноярский край, Енисейский район, с. Верхнепашино, ул. Пролетарская, д. 6, совершил наезд на малолетнего пешехода Желтякова М.М., находящегося в детской коляске в сопровождении законного представителя Желтяковой П.В. на проезжей части автодороги у её правого края. В результате дорожно-транспортного происшествия малолетнему пешеходу Желтякову М.М. были причинены телесные повреждения, повлекшие по неосторожности причинение тяжкого вреда здоровью человека.

Таким образом, [redacted] Д.А. совершил преступление, предусмотренное п. А, В ч. 2 ст. 264 УК РФ - нарушение лицом, управляющим автомобилем, правил дорожного движения, повлекшее по неосторожности причинение тяжкого вреда здоровью человека, если оно совершено лицом, находящимся в состоянии опьянения, не имеющим или лишенным права управления транспортными средствами.

На основании изложенного и руководствуясь ст. 171 и 172 УПК РФ,

ПОСТАНОВИЛ:

Привлечь [redacted] года рождения, уроженца п. Заречье [redacted], в качестве обвиняемого по данному уголовному делу, предъявив ему обвинение в совершении преступления, предусмотренного п. А, В ч. 2 ст. 264 УК РФ, о чём ему объявить.

КОПИЯ ВЕРНА
СЛЕДОВАТЕЛЬ
Д.И. ШАРАФУТДИНОВ

Старший следователь
капитан юстиции Д.И. Шарафутдинов

AnyScanner

Настоящее постановление мне объявлено «12» 06 2025 г. в 11 ч. 1 мин., его текст оглашен защитником.

Сущность предъявленного обвинения разъяснена. Одновременно мне разъяснены права, предусмотренные частью четвертой ст. 47 УПК РФ, а именно:

1) знать, в чем я обвиняюсь, и получить копию постановления о возбуждении уголовного дела, по которому я привлечен в качестве обвиняемого, если копию такого постановления я не получил в соответствии с пунктом 1 части четвертой статьи 46 УПК РФ;

2) получить копию постановления о привлечении меня в качестве обвиняемого, копию постановления о применении ко мне меры пресечения, копию обвинительного заключения, обвинительного акта или обвинительного постановления;

3) возражать против обвинения, давать показания по предъявленному мне обвинению либо отказаться от дачи показаний. При согласии дать показания я предупрежден о том, что мои показания могут быть использованы в качестве доказательств по уголовному делу, в том числе и при моем последующем отказе от этих показаний, за исключением случая, предусмотренного пунктом 1 части второй статьи 75 УПК РФ;

4) представлять доказательства;

5) заявлять ходатайства и отводы;

6) давать показания и объясняться на родном языке или языке, которым я владею;

7) пользоваться помощью переводчика бесплатно;

8) пользоваться помощью защитника, в том числе бесплатно в случаях, предусмотренных УПК РФ;

9) иметь свидания с защитником наедине и конфиденциально, в том числе до первого допроса, без ограничения их числа и продолжительности;

9.1) с момента избрания меры пресечения в виде заключения под стражу или домашнего ареста иметь свидания без ограничения их числа и продолжительности с нотариусом в целях удостоверения доверенности на право представления моих интересов в сфере предпринимательской деятельности. При этом запрещается совершение нотариальных действий в отношении имущества, денежных средств и иных ценностей, на которые может быть наложен арест в случаях, предусмотренных УПК РФ;

10) участвовать с разрешения следователя или дознавателя в следственных действиях, производимых по моему ходатайству или ходатайству моего защитника либо законного представителя, знакомиться с протоколами этих действий и подавать на них замечания;

11) знакомиться с постановлением о назначении судебной экспертизы, ставить вопросы эксперту и знакомиться с заключением эксперта;

12) знакомиться по окончании предварительного расследования со всеми материалами уголовного дела и выписывать из уголовного дела любые сведения и в любом объеме;

13) снимать за свой счет копии с материалов уголовного дела, в том числе с помощью технических средств;

14) приносить жалобы на действия (бездействие) и решения дознавателя, начальника подразделения дознания, начальника органа дознания, органа дознания, следователя, прокурора и суда и принимать участие в их рассмотрении судом;

КОПИЯ ВЕРНА
СЛЕДОВАТЕЛЬ
Л.И. ШАРАФУТДИНОВ

AnyScanner

15) возражать против прекращения уголовного дела по основаниям, предусмотренным частью второй статьи 27 УПК РФ;

16) участвовать в судебном разбирательстве уголовного дела в судах первой, второй, кассационной и надзорной инстанций, а также в рассмотрении судом вопроса об избрании в отношении меня меры пресечения и в иных случаях, предусмотренных пунктами 1 - 3 и 10 части второй статьи 29 УПК РФ;

17) знакомиться с протоколом и аудиозаписью судебного заседания и подавать замечания на них;

18) обжаловать приговор, определение, постановление суда и получать копии обжалуемых решений;

19) получать копии принесенных по уголовному делу жалоб и представлений и подавать возражения на эти жалобы и представления;

20) участвовать в рассмотрении вопросов, связанных с исполнением приговора;

21) защищаться иными средствами и способами, не запрещенными УПК РФ.

Обвиняемый _____ (подпись) _____ (инициалы, фамилия)

Защитник _____ (подпись) *Н.И. Штангауэр* (инициалы, фамилия)

Кроме того, имеет право заявить ходатайство о заключении досудебного соглашения о сотрудничестве с момента начала уголовного преследования и до момента окончания предварительного расследования в порядке, установленном главой 40[1] УПК РФ.

Обвиняемый _____ (подпись) _____ (инициалы, фамилия)

Защитник _____ (подпись) *Н.И. Штангауэр* (инициалы, фамилия)

Постановление объявил, права разъяснил, копию настоящего постановления обвиняемому и его защитнику вручил

«12» 05 2025 г.

Старший следователь
капитан юстиции Д.И. Шарафутдинов

Копия настоящего постановления направлена Енисейскому межрайонному прокурору.

Старший следователь
капитан юстиции Д.И. Шарафутдинов

КОПИЯ ВЕРНА
СЛЕДОВАТЕЛЬ
Д.И. ШАРАФУТДИНОВ

В Енисейский районный суд
Красноярского края
663180, г. Енисейск, ул. Худзинского, д. 10

ИСТЕЦ: Законный представитель малолетнего потерпевшего по уголовному делу № 12501040005000228
Желтяков Максим Иванович
17.01.2001 года рождения, уроженца г. Енисейска Красноярского края, паспорт серия 0420 № 530836, выдан ГУ МВД России по Красноярскому краю 29.01.2021 г., проживающий по адресу: Енисейский район, с. Верхнепашино, ул. Советская, д. 144, кв. 8, действующий в интересах малолетнего Желтякова Матвея Максимовича 15.05.2025 года рождения, уроженца г. Лесосибирска Красноярского края, свидетельство о рождении IV-БА № 892520

ОТВЕТЧИК: Обвиняемый по уголовному делу № 12501040005000228
[redacted]
Является военнослужащим, проходящим военную службу в зоне проведения СВО
Проживает по адресу: Енисейский район, с. Верхнепашино, ул. Гагарина, д. 12, кв. 2

ИСКОВОЕ ЗАЯВЛЕНИЕ
О взыскании морального и материального вреда, причиненного преступлением

07 августа 2025 г. около 21 часа 27 минут, водитель [redacted], в нарушении п. 2.1.1. действующих Правил дорожного движения РФ (ПДД РФ), не имея водительского удостоверения на право управления транспортным средством соответствующей категории, в нарушении п. 2.7. ПДД РФ находясь с состоянии алкогольного опьянения, управляя автомобилем ХОНДА ФИТ [redacted] совершил наезд на моего малолетнего сына Желтякова Матвея, находящегося в детской коляске, чем причинил ему телесные повреждения в виде закрытой черепно-мозговой травмы, включающей в себя: ссадину в правой теменной области, субарахноидальное кровоизлияние в левой лобной и теменной областях, ушиб головного мозга тяжелой степени, осложнившийся отеком головного мозга и судорожным синдромом. Согласно заключению судебно-медицинской экспертизы № 151 от 20.08.2025 года, п. 6.1.3. раздела 2 Пр. МЗиСР РФ №194н от 24.04.2008г. данные телесные повреждения отнесены к критериям, характеризующим квалифицирующий признак вреда опасного для жизни человека. По указанному признаку, согласно правилам «Определения тяжести вреда, причиненного здоровью человека» (постановление правительства РФ №522 от 17 августа 2007 года), квалифицируется как тяжкий вред здоровью.

Таким образом [redacted] А. совершил преступление, предусмотренное п. «а,в» ч. 2 ст. 264 УК РФ – нарушение лицом, управляющим автомобилем, правил дорожного движения , повлекшее по неосторожности причинение тяжкого вреда здоровью человека, если оно совершено лицом, находящимся в состоянии алкогольного опьянения, не имеющим или лишенным права управления транспортными средствами.

AnyScanner

КГБУЗ КМКБ 20 ИМ ИС БЕРЗОНА
660123, г. Красноярск, ул. Инструментальная, 12. ОГРН:1022402054255
Детское нейрохирургическое отделение
Телефон +73912265485

ВЫПИСКА ИЗ ИСТОРИИ БОЛЕЗНИ

Медкарта № : ДЭ17973/25
Желтяков Матвей Максимович, дата рождения 15.05.2025 находился(ась) в отделении ДНХО с 08.08.2025 по 14.10.2025г, количество койко-дней: 67.
Адрес регистрации: Россия, 663148, край Красноярский, р-н Енисейский, с Верхнепашино, Верхнепашинский сельсовет, ул Советская, д.144, кв.8
Адрес фактического проживания: Россия, 663148, край Красноярский, р-н Енисейский, с Верхнепашино, Верхнепашинский [illegible]
Порядок госпитализации: экстренно
Исход госпитализации:
Результат госпитализации:
ОСНОВНОЙ ВЫПИСКИ: Код по МКБ10: S06.5 (8626) ЗЧМТ. Ушиб головного мозга тяжелой степени тяжести. Травматическое САК. Субдуральная гематома правых лобно-височных долей. Судорожный синдром. Отечно-дислокационный синдром. Травматический шок 2-3 ст. Постатрофическая арезорбтивная гидроцефалия. Нисходящая атрофия ДЗН обоих глаз.
Осложнение: Бактериальный вентрикулит.
Состояние после операций: 1.08.25г. Удаления субдуральной гематомы. 21.08.25г. вентрикуло-субгалеального шунтирования. 03.09.25г наружного закрытого дренирование переднего рога правого бокового желудочка. 06.10.25г вентрикуло-субгалеального шунтирования. Удаления наружного дренажа.
Дата постановки диагноза: 14.10.2025
Тип травмы: непроизводственная транспортная автодорожная
Причина травмы: V03.9 Пешеход, пострадавший при столкновении с легковым автомобилем, грузовым автомобилем типа пикап или фургоном. Несчастный случай, неуточненный как дорожный или недорожный

Анамнез

Доставлен бригадой РКЦ без сознания на ИВЛ
По представленным мед документам: Травма автодорожная от 07.08.25г. в 21.30 около с. Верхнепашино находился в детской коляске, был сбит легковым автомобилем хонда фит белого цвета. Бригадой скорой помощи доставлен в приемное отделение Енисейской РБ. Госпитализирован в ОРИТ.
МСКТ головного мозга от 07.08.25г: картина САК в левой лобной и теменной областях.
МСКТ головного мозга от 08.08.25г: в динамике от 07.08.25г картина отека головного мозга. САК в левой лобной и теменной областях без увеличения в динамике
Ребенок поставлен на учете в РКЦ 08.08.25г. Согласован перевод санавиацией в КМКБ №20
родился доношенный, в срок (от 1 беременности протекавшей без особенностей, 1 срочных родов). Вес при рождении 4210 гр., рост 60 см. Рос и развивался соответственно возраста. Прививки по календарю. Перенесенные заболевания - ОРВИ. Гепатит, туберкулез отрицает. Операций не было. Аллергический анамнез не отягощен. Гемотрансфузии не проводились. В контакте с инфекцией не состоял.
крайне тяжелое
тяжесть состояния обусловлена церебральной недостаточностью на фоне полученной травмы. Телосложения правильного, питания удовлетворительного. Кожные покровы чистые, умеренной влажности. П/жировой слой развит умеренно. Тургор тканей сохранен. Л/узлы не увеличены. В зеве спокойно. Носовое дыхание не затруднено. В легких дыхание - АИВЛ, проводится по всем полям, хрипов нет. Сердечные тоны ясные, ритмичные, PL - 135 в/мин. АД – 95/65 мм.рт.ст. Живот не вздут, мягкий, б/болезненный. Печень, селезенка не увеличены, печеночная тупость сохранена, притуплений в отлогих местах брюшной полости не выявлено. Нарушения функции тазовых органов не выявлено.
Неврологический статус: достоверно оценить не представляется возможным ввиду проводимой мед седации. Глазные щели D = S, веки сомкнуты. Зрачки правильной формы, D = S 2 мм. Реакция на свет живая, симметричная. Офтальмоплегии нет. Язык по средней линии. Нистагма нет. корнеальный рефлекс вызывается. Рефлекс с трахеи вызывается. Спонтанных движений нет.
Локально: в правой теменной области ссадина м/тканей под струпом, большой родничок 2,0*2,0 см, умеренно напряжен
По тяжести состояния госпитализируется в ОАР

Обследования

08.08.2025 / КОМПЬЮТЕРНАЯ ТОМОГРАФИЯ ГОЛОВЫ РЕЗУЛЬТАТ
ЗАКЛЮЧЕНИЕ Выявленные обширные изменения во всех долях обоих полушарий большого мозга могут соответствовать инфарктам или контузии. Распространенное субарахноидальное кровоизлияние. Не исключается эпидуральная гематома медианно в задней черепной ямке (требуется динамическое наблюдение, дифф-ть с анатомическим вариантом венозных синусов). Визуально не исключается некоторое расхождение черепных швов (вариант возрастной нормы?).
Данное заключение не может являться диагнозом и должно рассматриваться с учетом клинических данных и интерпретироваться лечащим врачом.
08.08.2025 / ДОПОЛНИТЕЛЬНЫЙ ПЕРСОНАЛ/РЕСУРСЫ
оборудование: Aquilion RXL

08.08.2025 / КОМПЬЮТЕРНАЯ ТОМОГРАФИЯ ОРГАНОВ ГРУДНОЙ ПОЛОСТИ РЕЗУЛЬТАТ
ЗАКЛЮЧЕНИЕ Изменения в дорзальных отделах верхних и нижних долей с обеих сторон могут соответствовать гиповентиляции, инфильтрации или контузии. Требуется сопоставление с клиническими лабораторными данными. Обратить внимание на постановку трубки в трахее (дистальный конец расположен на 0,2-0,25см выше карины).
Данное заключение не может являться диагнозом и должно рассматриваться с учетом клинических данных и интерпретироваться лечащим врачом.
08.08.2025 / ДОПОЛНИТЕЛЬНЫЙ ПЕРСОНАЛ/РЕСУРСЫ
оборудование: Aquilion RXL

08.08.2025 / КОМПЬЮТЕРНАЯ ТОМОГРАФИЯ ПОЗВОНОЧНИКА РЕЗУЛЬТАТ
ЗАКЛЮЧЕНИЕ См. протокол МСКТ черепа с захватом шейного отдела позвоночника

AnyScanner

Данное заключение не может являться диагнозом и должно рассматриваться с учетом клинических данных и интерпретироваться лечащим врачом.
08.08.2025 / ДОПОЛНИТЕЛЬНЫЙ ПЕРСОНАЛ/РЕСУРСЫ
оборудование: Aquillion RXL
средний медицинский персонал: Нафикова Татьяна Ивановна

08.08.2025 / ЭКГ
ЗАКЛЮЧЕНИЕ: Синусовая тахикардия с ЧСС 150 уд/мин
08.08.2025 / УЗИ ОРГАНОВ БРЮШНОЙ ПОЛОСТИ
ЗАКЛЮЧЕНИЕ Поджелудочная железа утолщена. На момент осмотра свободной жидкости, дополнительных образований не выявлено
Данное заключение не является диагнозом, необходима консультация специалиста.
Врач: Мясникова Ирина Николаевна Медсестра: Рис Алина Викторовна
08.08.2025 / УЗИ ПОЧЕК
ЗАКЛЮЧЕНИЕ: На момент осмотра расширения собирательной системы, дополнительных эхо-структур не выявлено.
Данное заключение не является диагнозом, необходима консультация специалиста.
Врач: Мясникова Ирина Николаевна Медсестра: Рис Алина Викторовна
09.08.2025 / КОМПЬЮТЕРНАЯ ТОМОГРАФИЯ ГОЛОВЫ РЕЗУЛЬТАТ
ЗАКЛЮЧЕНИЕ КТ-картина без динамики.
Данное заключение не может являться диагнозом и должно рассматриваться с учетом клинических данных и интерпретироваться лечащим врачом.
09.08.2025 / ДОПОЛНИТЕЛЬНЫЙ ПЕРСОНАЛ/РЕСУРСЫ
оборудование: Aquillion RXL

09.08.2025 / КОМПЬЮТЕРНАЯ ТОМОГРАФИЯ ОРГАНОВ ГРУДНОЙ ПОЛОСТИ РЕЗУЛЬТАТ
ЗАКЛЮЧЕНИЕ Динамика слабоположительная.
Данное заключение не может являться диагнозом и должно рассматриваться с учетом клинических данных и интерпретироваться лечащим врачом.
09.08.2025 / ДОПОЛНИТЕЛЬНЫЙ ПЕРСОНАЛ/РЕСУРСЫ
оборудование: Aquillion RXL

09.08.2025 / ЭХОКС (ДО 18 ЛЕТ)
ЗАКЛЮЧЕНИЕ Митральная регургитация I степени. Полости сердца не расширены. Сократимость миокарда левого желудочка удовлетворительная. Трикуспидальная регургитация. I степени. СДЛА: 25 mmHg
Данное заключение не является диагнозом, необходима консультация специалиста.
Врач:: Шипелева Татьяна Николаевна Медсестра:: Кабзова Антонина Евгеньевна
11.08.2025 / ЭКГ
ЗАКЛЮЧЕНИЕ: Метаболические изменения в миокарде.
11.08.2025 / КОМПЬЮТЕРНАЯ ТОМОГРАФИЯ ГОЛОВЫ РЕЗУЛЬТАТ
ЗАКЛЮЧЕНИЕ Динамика отрицательная в виде появления признаков отека головного мозга, но без признаков вклинения на момент исследования.
Данное заключение не может являться диагнозом и должно рассматриваться с учетом клинических данных и интерпретироваться лечащим врачом.
11.08.2025 / ДОПОЛНИТЕЛЬНЫЙ ПЕРСОНАЛ/РЕСУРСЫ
оборудование: Aquillion RXL

12.08.2025 / КОМПЬЮТЕРНАЯ ТОМОГРАФИЯ ГОЛОВЫ РЕЗУЛЬТАТ
ЗАКЛЮЧЕНИЕ Контроль после операции.
Данное заключение не может являться диагнозом и должно рассматриваться с учетом клинических данных и интерпретироваться лечащим врачом.
12.08.2025 / ДОПОЛНИТЕЛЬНЫЙ ПЕРСОНАЛ/РЕСУРСЫ
оборудование: Aquillion RXL

13.08.2025 / ЭКГ
ЗАКЛЮЧЕНИЕ: Метаболические изменения в миокарде.
14.08.2025 / ЭЭГ РЕЗУЛЬТАТ
ЗАКЛЮЧЕНИЕ НА МОМЕНТ ОБСЛЕДОВАНИЯ: На момент обследования: ГВ - 40 недель. Возраст 2 мес. Основной ритм соответствует гестационному возрасту ребенка. Эпилептиформной активности, локальных нарушений ритмики на момент настоящего исследования не зафиксировано..
Клиническая трактовка не является самостоятельным диагнозом! Окончательное заключение делает лечащий врач.
Врач функциональной диагностики: Терскова Галина Алексеевна
14.08.2025 / КОМПЬЮТЕРНАЯ ТОМОГРАФИЯ ГОЛОВЫ РЕЗУЛЬТАТ
ЗАКЛЮЧЕНИЕ Динамика отрицательная
Данное заключение не может являться диагнозом и должно рассматриваться с учетом клинических данных и интерпретироваться лечащим врачом.
14.08.2025 / ДОПОЛНИТЕЛЬНЫЙ ПЕРСОНАЛ/РЕСУРСЫ
оборудование: Aquillion RXL

20.08.2025 / КОМПЬЮТЕРНАЯ ТОМОГРАФИЯ ГОЛОВЫ РЕЗУЛЬТАТ
ЗАКЛЮЧЕНИЕ Динамика отрицательная.
Данное заключение не может являться диагнозом и должно рассматриваться с учетом клинических данных и интерпретироваться лечащим врачом.
20.08.2025 / ДОПОЛНИТЕЛЬНЫЙ ПЕРСОНАЛ/РЕСУРСЫ
оборудование: Aquillion RXL

22.08.2025 / КОМПЬЮТЕРНАЯ ТОМОГРАФИЯ ГОЛОВЫ РЕЗУЛЬТАТ
ЗАКЛЮЧЕНИЕ Динамика слабоположительная
Данное заключение не может являться диагнозом и должно рассматриваться с учетом клинических данных и

AnyScanner

Данное заключение не может являться диагнозом и должно рассматриваться с учетом клинических данных и интерпретироваться лечащим врачом.
22.08.2025 / ДОПОЛНИТЕЛЬНЫЙ ПЕРСОНАЛ/РЕСУРСЫ
оборудование: Aquillion RXL

22.08.2025 / КОМПЬЮТЕРНАЯ ТОМОГРАФИЯ ОРГАНОВ ГРУДНОЙ ПОЛОСТИ РЕЗУЛЬТАТ
ЗАКЛЮЧЕНИЕ Динамика слабоположительная.
Данное заключение не может являться диагнозом и должно рассматриваться с учетом клинических данных и интерпретироваться лечащим врачом.
22.08.2025 / ДОПОЛНИТЕЛЬНЫЙ ПЕРСОНАЛ/РЕСУРСЫ
оборудование: Aquillion RXL

26.08.2025 / УЗИ ОРГАНОВ БРЮШНОЙ ПОЛОСТИ
ЗАКЛЮЧЕНИЕ На момент осмотра свободной жидкости, дополнительных образований не выявлено
Данное заключение не является диагнозом, необходима консультация специалиста.
Врач: Константинов Игорь Геннадьевич Медсестра: Гапонова Татьяна Александровна
27.08.2025 / ЭЭГ РЕЗУЛЬТАТ
ЗАКЛЮЧЕНИЕ НА МОМЕНТ ОБСЛЕДОВАНИЯ: Диффузные изменения биоэлектрической активности головного мозга. Фокус эпилептиформной активности в в височной области правого полушария головного мозга, без генерализации..
Клиническая трактовка не является самостоятельным диагнозом! Окончательное заключение делает лечащий врач.
Врач функциональной диагностики: Терскова Галина Алексеевна
28.08.2025 / КОМПЬЮТЕРНАЯ ТОМОГРАФИЯ ГОЛОВЫ РЕЗУЛЬТАТ
ЗАКЛЮЧЕНИЕ.
Данное заключение не может являться диагнозом и должно рассматриваться с учетом клинических данных и интерпретироваться лечащим врачом.
28.08.2025 / ДОПОЛНИТЕЛЬНЫЙ ПЕРСОНАЛ/РЕСУРСЫ
оборудование: Aquillion RXL

01.09.2025 / РЕНТГЕНОГРАФИЯ ОРГАНОВ ГРУДНОЙ КЛЕТКИ
ЗАКЛЮЧЕНИЕ.
Данное заключение не может являться диагнозом и должно рассматриваться с учетом клинических данных и интерпретироваться лечащим врачом.
01.09.2025 / ДОПОЛНИТЕЛЬНЫЙ ПЕРСОНАЛ/РЕСУРСЫ
оборудование: РДК УниКоРД-МТ ; РДК VISION

03.09.2025 / КОМПЬЮТЕРНАЯ ТОМОГРАФИЯ ГОЛОВЫ РЕЗУЛЬТАТ
ЗАКЛЮЧЕНИЕ Прогрессирование внутренней гидроцефалии.
Данное заключение не может являться диагнозом и должно рассматриваться с учетом клинических данных и интерпретироваться лечащим врачом.
03.09.2025 / ДОПОЛНИТЕЛЬНЫЙ ПЕРСОНАЛ/РЕСУРСЫ
оборудование: Aquillion RXL

08.09.2025 / ЭЭГ РЕЗУЛЬТАТ
ЗАКЛЮЧЕНИЕ НА МОМЕНТ ОБСЛЕДОВАНИЯ: Диффузные изменения биоэлектрической активности головного мозга Признаки эпилептиформной активности в височной й области правого полушария головного мозга, без генерализации..
Клиническая трактовка не является самостоятельным диагнозом! Окончательное заключение делает лечащий врач.
Врач функциональной диагностики: Терскова Галина Алексеевна
08.09.2025 / КОМПЬЮТЕРНАЯ ТОМОГРАФИЯ ГОЛОВЫ РЕЗУЛЬТАТ
ЗАКЛЮЧЕНИЕ Прогрессирование внутренней гидроцефалии.
Данное заключение не может являться диагнозом и должно рассматриваться с учетом клинических данных и интерпретироваться лечащим врачом.
08.09.2025 / ДОПОЛНИТЕЛЬНЫЙ ПЕРСОНАЛ/РЕСУРСЫ
оборудование: Aquillion RXL

12.09.2025 / УЗИ ОРГАНОВ БРЮШНОЙ ПОЛОСТИ
ЗАКЛЮЧЕНИЕ На момент осмотра свободной жидкости, дополнительных образований не выявлено Пилорический отдел длиной 12 мм, толщина 6,3 мм, толщина мышечного слоя 2,2 мм.
Данное заключение не является диагнозом, необходима консультация специалиста.
Врач: Константинов Игорь Геннадьевич Медсестра: Николаева Анна Геннадьевна
15.09.2025 / КОМПЬЮТЕРНАЯ ТОМОГРАФИЯ ГОЛОВЫ РЕЗУЛЬТАТ
ЗАКЛЮЧЕНИЕ.
Данное заключение не может являться диагнозом и должно рассматриваться с учетом клинических данных и интерпретироваться лечащим врачом.
15.09.2025 / ДОПОЛНИТЕЛЬНЫЙ ПЕРСОНАЛ/РЕСУРСЫ
оборудование: Aquillion RXL

20.09.2025 / КОМПЬЮТЕРНАЯ ТОМОГРАФИЯ ГОЛОВЫ РЕЗУЛЬТАТ
ЗАКЛЮЧЕНИЕ.
Данное заключение не может являться диагнозом и должно рассматриваться с учетом клинических данных и интерпретироваться лечащим врачом.
20.09.2025 / ДОПОЛНИТЕЛЬНЫЙ ПЕРСОНАЛ/РЕСУРСЫ
оборудование: Aquillion RXL

20.09.2025 / Рентгенография брюшной полости
ЗАКЛЮЧЕНИЕ Состояние после ВПШ.
22.09.2025 / КОМПЬЮТЕРНАЯ ТОМОГРАФИЯ ГОЛОВЫ РЕЗУЛЬТАТ
ЗАКЛЮЧЕНИЕ Без динамики.
Данное заключение не может являться диагнозом и должно рассматриваться с учетом клинических данных и

AnyScanner

интерпретироваться лечащим врачом.
22.09.2025 / ДОПОЛНИТЕЛЬНЫЙ ПЕРСОНАЛ/РЕСУРСЫ
оборудование: Aquillion RXL

25.09.2025 / ЭЭГ РЕЗУЛЬТАТ
ЗАКЛЮЧЕНИЕ НА МОМЕНТ ОБСЛЕДОВАНИЯ: Диффузные изменения биоэлектрической активности головного мозга Фокус эпилептиформной активности в задне-височной области правого полушария головного мозга, без генерализации..
Клиническая трактовка не является самостоятельным диагнозом! Окончательное заключение делает лечащий врач.
Врач функциональной диагностики: Терскова Галина Алексеевна
03.10.2025 / КОМПЬЮТЕРНАЯ ТОМОГРАФИЯ ГОЛОВЫ РЕЗУЛЬТАТ
ЗАКЛЮЧЕНИЕ Без отрицательной динамики.
Данное заключение не может являться диагнозом и должно рассматриваться с учетом клинических данных и интерпретироваться лечащим врачом.
03.10.2025 / ДОПОЛНИТЕЛЬНЫЙ ПЕРСОНАЛ/РЕСУРСЫ
оборудование: Aquillion RXL

13.10.2025 / ЭЭГ РЕЗУЛЬТАТ
ЗАКЛЮЧЕНИЕ НА МОМЕНТ ОБСЛЕДОВАНИЯ: Диффузные изменения биоэлектрической активности головного мозга. Фокус эпилептиформной активности в височной области, с акцентом по левому полушарию головного мозга, без генерализации..
Клиническая трактовка не является самостоятельным диагнозом! Окончательное заключение делает лечащий врач.
Врач функциональной диагностики: Терскова Галина Алексеевна

Лаборатория

08.08.2025

Группа крови и резус-фактор

Название теста	Ед.Изм.	08.08.25 19:49 0413133348
Группа крови (первичное определение)		Группа крови (АВ0): AB IV Резус-принадлежность (D): Rh+ ФИО врача, проводившего определение: Холмогоров Игорь Игоревич Дата: 08.08.2025
Группа крови		AB IV
Резус-фактор Rh		положительный
Фенотип Rh		DCCee
Антиген Келл		отрицательный

Группа крови (АВ0): AB IV
Резус-принадлежность (D): Rh+

09.08.2025
10.08.2025
11.08.2025
12.08.2025

Бактериологическое исследование лаважной жидкости на аэробные и факультативно-анаэробные микроорганизмы на с идентификацией возбудителей на масс- спектрометре

Исследуемый биоматериал — Промывные воды бронхов
Посев — **При посеве материала обнаружен рост микроорганизмов**
При посеве выделены:
1. Acinetobacter baumannii — 1*10^6 КОЕ/мл

13.08.2025

Микробиологическое исследование мочи на аэробные и факультативно-анаэробные условно-патогенные микроорганизмы на с идентификацией возбудителей на масс- спектрометре

Исследуемый биоматериал — Моча порционная
Посев — При посеве роста микроорганизмов не выявлено

Определение чувствительности микроорганизмов к антимикробным химиотерапевтическим препаратам диско-диффузионным методом

Исследуемый биоматериал — Промывные воды бронхов
Посев — **При посеве материала обнаружен рост микроорганизмов**
При посеве выделены:
1. Acinetobacter baumannii — 1*10^6 КОЕ/мл

Антибиотики/Культуры	Acinetobacter baumannii
Amikacin	R
Ciprofloxacin	R
Imipenem	R
Levofloxacin	R
Meropenem	R

Легенда: "R" - Устойчивый

14.08.2025
15.08.2025
16.08.2025

Свертывающая система крови(ССК)

Название теста	Ед.Изм.	08.08.25	16.08.25

		19:43 0413133344	09:00 0413133467
Фибриноген	г/л	3.50	**5.32** >
АЧТВ(полуавтомат)	сек	**28.1** <	**36.7** >
Протромбиновое время(полуавтомат)	сек	**16.1** >	**12.7** <
Протромбиновый индекс	%	**62.9** <	103.6
МНО	у.е.	1.234	0.950

17.08.2025

Название теста	Ед.Изм.	08.08.25 19:43 0413133346	17.08.25 08:53 0413133479
Билирубин общий	мкмоль/л	15.40	7.50
Билирубин прямой	мкмоль/л	**6.10** >	2.20
Билирубин непрямой	мкмоль/л	9.30	5.30
Название теста	Ед.Изм.	08.08.25 19:43 0413133346	17.08.25 08:53 0413133479
Лактатдегидрогеназа	Ед/л	**644** >	**699** >
Название теста	Ед.Изм.	08.08.25 19:43 0413133346	17.08.25 08:53 0413133479
Хлориды	мкмоль/л	107.00	106.94
Название теста	Ед.Изм.	08.08.25 19:43 0413133346	17.08.25 08:53 0413133479
Магний	ммоль/л	0.92	0.94
Название теста	Ед.Изм.	08.08.25 19:43 0413133346	17.08.25 08:53 0413133479
Кальций общий	ммоль/л	**2.09** <	2.38

18.08.2025

Бактериологическое исследование крови на стерильность на масс- спектрометре

Исследуемый биоматериал — Кровь цельная венозная

Посев — При посеве роста микроорганизмов не выявлено

19.08.2025
20.08.2025
21.08.2025
22.08.2025
23.08.2025
24.08.2025
25.08.2025

Название теста	Ед.Изм.	08.08.25 19:43 0413133346	25.08.25 06:04 0413018794
Альбумин	г/л	34.77	**21.12** <

26.08.2025
27.08.2025
28.08.2025
29.08.2025
30.08.2025

Название теста	Ед.Изм.	08.08.25 19:43 0413133346	30.08.25 09:00 0413175642
С-реактивный белок	мг/л	**47.20** >	**40.50** >

01.09.2025
02.09.2025
03.09.2025
05.09.2025
08.09.2025
09.09.2025
11.09.2025
12.09.2025
15.09.2025
16.09.2025

Копрологическое исследование

Название теста	Ед.Изм.	16.09.25 06:45 0412994652
Консистенция		кашицеобразная
Цвет		желтовато-коричневый
Наличие слизи		**тяжи слизи** >
Нейтральный жир		+
Жирные кислоты		++
Соли жирных кислот (мыла)		++
Лейкоциты		в слизи местами в значительном количестве

AnyScanner

Эритроциты измененные		в слизи местами в значительном количестве
Слизь		+++
Дрожжевые клетки		+++
Примечание		грибы рода Candida +?

17.09.2025
21.09.2025
22.09.2025

Общий анализ крови(капиллярная кровь)

Название теста	Ед.Изм.	20.08.25 15:53 0412264672	22.09.25 08:59 0412264697
Гемоглобин	г/л	123.0	130.0
Эритроциты	10^12/л	4.00	4.13
Лейкоциты	10^9/л	**11.90 >**	**12.70 >**
MCV- Средн.объем эритроцитов	fL	84.2	82.1
MCH- Ср.содерж. Hb в 1 эритроците	pg	30.7	**31.4 >**
MCHC- Ср.конц. Hb в эритроц.	г/л	366.0	383.0
RDW-CV Коэф.вариации ширины распредел. эритро-цитов	%	17.6	16.1
MPV- Средн.объем тромбоцитов	fL	7.7	7.5
Гематокрит	1	**33.600 <**	**33.900 <**
Тромбоциты	10^9/л	**670 >**	**1068 >**
RDW-SD Стандартное отклонение ширины распредел. эритроцитов	%	45.60	49.00
P-LCR- Отнош.крупных тр. к общ.кол-ву	%	15.9	14.1
PCT- Тромбокрит	%	**0.510 >**	**0.800 >**
PDW- Индекс распр.по объему тр.	%	9.9	9.3
Лимфоциты % (анализатор)	%	**6.8 <**	**44.3 >**
Лимфоциты # (анализатор)	10^9/л	**0.8 <**	**5.6 >**
Гранулоциты % (анализатор)	%	**82.0 >**	**34.3 <**
Гранулоциты # (анализатор)	10^9/л	**9.8 >**	4.4
Средние клетки% (анализатор)	%	11.2	21.4
Средние клетки# (анализатор)	10^9/л	1.30	2.70

Анализ мочи общий

Название теста	Ед.Изм.	11.08.25 08:44 0413134608	22.09.25 16:11 0413016482
Цвет		светло-желтый	светло-желтый
Прозрачность		прозрачная	прозрачная
Глюкоза	ммоль/л	0.00	0.00
Относительная плотность	мг/мл	1015	1009
Реакция	ед.pH	6.5	6.0
Лейкоциты(станция)	кл/мкл	+- (15)	+- (15)
Эритроциты	кл/мкл	не обнаружены	не обнаружены
Нитриты		не обнаружено	не обнаружено
Белок	г/л	Не обнаружено	следы
Глюкоза	ммоль/л	Не обнаружено	Не обнаружено
Кетоны	ммоль/л	Не обнаружено	Не обнаружено
Уробилиноген	мкмоль/л	3.4-17	3.4-17
Билирубин	мкмоль/л	Не обнаружено	Не обнаружено

23.09.2025

Название теста	Ед.Изм.	20.08.25 08:19 0413018773	23.09.25 08:21 0413175790
С-реактивный белок LA	мг/л	**173.53 >**	3.01

Исследование уровня прокальцитонина в крови

Название теста	Ед.Изм.	11.08.25 08:45 0413133374	23.09.25 08:20 0413175788
Прокальцитонин	нг/мл	**0.72 >**	**0.25 >**
Примечание		Тест-система: АО Вектор-Бест "Прокальцитонин-ИФА-Бест" серия: 139, годен до: 04.02.26	
Название теста	Ед.Изм.	11.08.25 08:45 0413133375	23.09.25 08:20 0413175789
АЧТВ	сек	**30.6 >**	**30.7 >**
Тромбиновое время	сек	**10.5 >**	**11.6 >**
Протромбиновое время	сек	**10.7 <**	**9.7 <**
Протромбиновый индекс	%	114.0	**144.0 >**
МНО	у.е.	0.981	0.889
Фибриноген	г/л	**5.34 >**	3.24
Антитромбин III	%	113.0	**163.0 >**

AnyScanner

АДФ индуцированная агрегация тромбоцитов	%		38
XII-зависимый фибринолиз	мин		10.30
Ортофенантролиновый тест(ОФТ)	мг/100мл	22.0 >	0.0
Протеин С	сек	71.50 >	55.30 >
НО для протеин С	о.е.	0.97	0.96
Д-димер	нг/мл	3712.00 >	1621.00 >
Заключение		Уровень д- димеров высокий. Высокий уровень тромбинемии (наличие РФМК) в сочетании с хронометрической нормокоагуляцией (по суммарной активности факторов свертывания). Активность факторов протромбинового комплекса в норме. Конечный этап свертывания не нарушен. Концентрация фибриногена повышена. Активность физиологического антикоагулянта антитромбина III, протеина Cи в норме.	Высокий уровень д-димеров. Признаки хронометрической нормокоагуляции (по суммарной активности факторов свертывания). Маркеры острой тромбинемии (РФМК) не выявлены. Активность факторов протромбинового комплекса повышена. Конечный этап свертывания не нарушен. Концентрация фибриногена в норме. Первичная агрегационная активность тромбоцитов при стимуляции АДФ в норме. Активность физиологических антикоагулянтов Протеина С и антитромбина III в норме. Внутренний механизм активации фибринолиза не нарушен.

24.09.2025
26.09.2025
29.09.2025
30.09.2025

Развернутый анализ крови(капиллярная кровь)

Название теста	Ед.Изм.	22.08.25 16:29 0412264675	30.09.25 08:31 0412663992
Скорость оседания эритроцитов	мм/час	28 >	12 >
Гемоглобин	г/л	99.0 <	121.0
Эритроциты	10^12/л	3.35 <	3.77 <
Лейкоциты	10^9/л	12.00 >	42.00 >
MCV- Средн.объем эритроцитов	fL	83.5	82.4
MCH- Ср.содерж. Hb в 1 эритроците	pg	29.5	32.0 >
MCHC- Ср.конц. Hb в эритроц.	г/л	354.0	390.0
RDW-CV Коэф.вариации ширины распредел. эритро-цитов	%	17.1	16.7
MPV- Средн.объем тромбоцитов	fL	7.5	6.9 <
Гематокрит	1	27.900 <	31.000 <
Тромбоциты	10^9/л	278	547 >
RDW-SD Стандартное отклонение ширины распредел. эритроцитов	%	45.60	48.40
P-LCR- Относ.крупных тр. к общ.кол-ву	%	14.5	10.8 <
PCT- Тромбокрит	%	0.200	0.370
PDW- Индекс расп.по объему тр.	%	9.9	8.3
Лимфоциты % (анализатор)	%	7.4 <	7.2 <
Лимфоциты # (анализатор)	10^9/л	0.9 <	3.0
Гранулоциты % (анализатор)	%	77.4 >	88.2 >
Гранулоциты # (анализатор)	10^9/л	9.3 >	37.0 >
Средние клетки% (анализатор)	%	15.2	4.6
Средние клетки# (анализатор)	10^9/л	1.80	2.00
П/я нейтрофилы	%	13.0 >	24.0 >
С/я нейтрофилы	%	63.0 >	70.0 >
Лимфоциты	%	21.0	4.0 <
Моноциты	%	3.0	2.0

01.10.2025
02.10.2025
05.10.2025

Название теста	Ед.Изм.	08.08.25 19:43 0413133345	05.10.25 07:58 0412701175
Скорость оседания эритроцитов	мм/час	8	22 >
Гемоглобин	г/л	107.0 <	121.0
Эритроциты	10^12/л	3.69 <	4.31
Лейкоциты	10^9/л	16.64 >	11.32 >
MCV- Средн.объем эритроцитов	fL	87.3	85.8
MCH- Ср.содерж. Hb в 1	pg	29.0	28.1

AnyScanner

эритроците			
MCHC- Ср.конц. Hb в эритроц.	г/л	332.0	327.0
RDW-CV Коэф.вариации ширины распредел. эритро-цитов	%	13.0	14.5
MPV- Средн.объем тромбоцитов	fL	9.6	9.0
Гематокрит	1	**32.200 <**	37.000
Тромбоциты	10^9/л	220	**781 >**
RDW-SD Стандартное отклонение ширины распредел. эритроцитов	%	42.60	45.70
P-LCR- Отнош.крупных тр. к общ.кол-ву	%	20.0	17.0
PCT- Тромбокрит	%	0.210	**0.700 >**
PDW- Индекс расп.по объему тр.	%	8.9	8.9
Нейтрофилы % (анализатор)	%	**77.7 >**	**36.9 <**
Нейтрофилы # (анализатор)	10^9/л	**12.92 >**	4.19
Лимфоциты % (анализатор)	%	**10.3 <**	**49.6 >**
Лимфоциты # (анализатор)	10^9/л	1.7	**5.6 >**
Моноциты % (анализатор)	%	**12.0 >**	10.8
Моноциты # (анализатор)	10^9/л	**2.00 >**	**1.22 >**
Эозинофилы % (анализатор)	%	**0.0 <**	2.3
Эозинофилы # (анализатор)	10^9/л	**0.00 <**	0.26
Базофилы % (анализатор)	%	0.0	0.4
Базофилы # (анализатор)	10^9/л	0.00	0.04
П/я нейтрофилы	%	2.0	3.0
С/я нейтрофилы	%	**83.0 >**	35.0
Лимфоциты	%	**10.0 <**	49.0
Моноциты	%	5.0	8.0
Эозинофилы	%		5.0
Название теста	Ед.Изм.	08.08.25 19:43 0413133346	05.10.25 07:58 0412701176
Общий белок	г/л	**50.10 <**	68.40
Название теста	Ед.Изм.	08.08.25 19:43 0413133346	05.10.25 07:58 0412701176
Глюкоза	ммоль/л	5.41	5.42
Название теста	Ед.Изм.	08.08.25 19:43 0413133346	05.10.25 07:58 0412701176
АСТ	Ед/л	**240.1 >**	**88.0 >**
Название теста	Ед.Изм.	08.08.25 19:43 0413133346	05.10.25 07:58 0412701176
АЛТ	Ед/л	**208.8 >**	**57.7 >**
Название теста	Ед.Изм.	20.08.25 08:19 0413018773	05.10.25 07:58 0412701176
Билирубин общий	мкмоль/л	6.40	**0.30 <**
Название теста	Ед.Изм.	08.08.25 19:43 0413133346	05.10.25 07:58 0412701176
Амилаза	Ед/л	**6.1 <**	**6.8 <**
Название теста	Ед.Изм.	08.08.25 19:43 0413133346	05.10.25 07:58 0412701176
Креатинин	мкмоль/л	23.7	**12.9 <**
Название теста	Ед.Изм.	08.08.25 19:43 0413133346	05.10.25 07:58 0412701176
Мочевина	ммоль/л	**6.70 >**	1.80
Название теста	Ед.Изм.	08.08.25 19:43 0413133346	05.10.25 07:58 0412701176
Калий	ммоль/л	5.00	**6.23 >**
Натрий	ммоль/л	139	136

06.10.2025

Микробиологическое исследование спинномозговой жидкости на аэробные и факультативно-анаэробные условно-патогенные микроорганизмы

Название теста	Ед.Изм.	20.08.25 11:06 0412335052	29.09.25 09:28 0412335074
Исследуемый биоматериал		Ликвор	Ликвор
Посев		**При посеве материала обнаружен рост микроорганизмов >**	При посеве роста микроорганизмов не выявлено
1.		Acinetobacter species	

Кислотно-щелочное равновесие (состояние)

Название теста	Ед.Изм.	08.08.25 19:43 0413133347	06.10.25 13:30 0413175824
pH	pH	**7.24 <**	7.37
pCO2	mmHg	50	37
pO2	mmHg	43	30
Na+	ммоль/л	136	135
K+	ммоль/л	4.1	**3.1 <**
Ca++	ммоль/л	**0.89 <**	**0.32 <**
Глюкоза	ммоль/л	4.7	5.8
Лактат	ммоль/л	1.8	0.7
Гематокрит(HCT)	%	**39 <**	сенсор отключен анализатором
pH(T)	1	7.24	7.37
pCO2(T)	mmHg	50	37
pO2(T)	mmHg	42.00	**30.00 <**
Ca++(pH7.4)	ммоль/л	0.83	0.32
HCO3-	ммоль/л	**21.4 <**	**21.4 <**
HCO3std	ммоль/л	19.4	21.2
TCO2	ммоль/л	**22.9 <**	**22.5 <**
BEecf	ммоль/л	**-5.7 <**	**-4.6 <**
BE(B)	ммоль/л	**-6.2 <**	**-3.4 <**
SO2c	%	69	55
Гемоглобин	g/L	129	

08.10.2025

Микробиологическое исследование спинномозговой жидкости на аэробные и факультативно-анаэробные условно-патогенные микроорганизмы с идентификацией возбудителей на масс- спектрометре

Исследуемый биоматериал	Ликвор
Посев	При посеве роста микроорганизмов не выявлено

13.10.2025

Исследование спинномозговой жидкости (ликвор)

Название теста	Ед.Изм.	20.08.25 11:06 0412335053	13.10.25 10:10 0412701205
Биоматериал		доставлен в 11:32	доставлен в 10:30
Количество	мл	1	5
Цвет		**светло-желтый >**	**желтый >**
Прозрачность		**слабо-мутная >**	прозрачная
Цвет (после центрифугирования)		**светло-желтый >**	**желтый >**
Прозрачность(после центрифугирования)		прозрачная	прозрачная
Цитоз	10^6/л	**4352.0 >**	**60.0 >**
Лейкоциты в п/зр		сплошь	18-20
Эритроциты неизмененные в п/зр		1-0	в значительном количестве
Эритроциты измененные в п/зр			в значительном количестве
Бактерии		++ >	+ >
Лимфоциты	%	7	70
Моноциты	%	2	3
Нейтрофилы	%	83	12
Плазматические клетки	%		2
Макрофаги	%	8	13
Общий белок	г/л	**4.80 >**	**2.54 >**

Исследование уровня глюкозы в спинномозговой жидкости

Название теста	Ед.Изм.	20.08.25 11:06 0412335054	13.10.25 10:10 0412701206
Глюкоза в ликворе	ммоль/л	0.10	2.20

Проведено лечение

Амикацин+Натрия хлорид х 2 раза в день, в/в капельно, в правую руку 1 день (1 день выполнения)
1.Амикацин (порошок д/р-ра д/инф.) 0.07г
2.Натрия хлорид (0.9%) 30мл
Амикацин+Натрия хлорид с 2 дня х 2 раза в день, в/в капельно, в правую руку ежедневно до отмены
1.Амикацин (порошок д/р-ра д/инф.) 0.05г
2.Натрия хлорид (0.9%) 30мл
Аминовен Инфант (10%) 100мл х 1 раз в день, в/в капельно, в подключичный катетер ежедневно до отмены
Аминовен Инфант+Глюкоза х 1 раз в день, в/в капельно, в подключичный катетер ежедневно до отмены
1.Аминовен Инфант (10%) 50мл
2.Глюкоза (5%) 50мл
Аминовен Инфант+Глюкоза х 1 раз в день (cito!), в/в капельно, в правую руку однократно (1 день выполнения)
1.Аминовен Инфант (10%) 50мл
2.Глюкоза (5%) 50мл
Анальгин (250мг/мл) по 0.1мл х 1 раз в день (cito!), в/м, медленно однократно (1 день выполнения)
Анальгин (500мг/мл) по 0.1мл по необходимости 00:00-23:59 не более 3 раз, в/м, в ягодичную обл ежедневно до отмены
Анальгин (500мг/мл) по 0.2мл по необходимости 00:00-23:59 не более 3 раз, в/м, в ягодичную обл ежедневно до отмены
Аспаркам по 1/4таб. х 1 раз в день, внутрь независимо от еды ежедневно до отмены

AnyScanner

Атропин (1мг/мл) по 0.05мл (12:00), в слёзный канал, в оба глаза однократно (1 день выполнения)
Атропин (1мг/мл) по 0.05мл х 1 раз в день (cito!), в/м, в ягодичную обл однократно (1 день выполнения)
Атропин (1мг/мл) по 0.05мл х 1 раз в день (cito!), в/м однократно (1 день выполнения)
Бифидумбактерин (порошок для приготовления р-ра) по 1шт. х 1 раз в день, внутрь до еды однократно (1 день выполнения)
Бифидумбактерин (порошок для приготовления р-ра) по 1шт. х 2 раза в день, внутрь в зонд ежедневно до отмены
ВИФЕРОН (свеча) 150000МЕ х 2 раза в день ректально ежедневно 5 дней (5 дней выполнения)
Ванкобакт+Натрия хлорид х 4 раза в день, в/в капельно, в подключичный катетер ежедневно до отмены
1.Ванкобакт (порошок д/р-ра д/инф.) 0.080г
2.Натрия хлорид (0.9%) 20мл
Ванкобакт+Натрия хлорид х 4 раза в день, в/в капельно, в правую руку ежедневно до отмены
1.Ванкобакт (порошок д/р-ра д/инф.) 0.09г
2.Натрия хлорид (0.9%) 20мл
Гепарин натрия (5000МЕ/мл) 5мл х 1 раз в день (cito!), в/м, медленно, в ягодичную обл однократно (1 день выполнения)
Гепарин натрия (5000МЕ/мл) по 0.01мл х 1 раз в день (cito!), в/м, в ягодичную обл однократно (1 день выполнения)
Гепарин натрия (5000МЕ/мл) по 0.05мл х 1 раз в день (cito!), в/в капельно, в правую руку однократно (1 день выполнения)
Гепарин натрия (5000МЕ/мл) по 0.1мл х 1 раз в день (cito!), в/в шприц-дозатор, в подключичный катетер однократно (1 день выполнения)
Гепарин натрия (5000МЕ/мл) по 0.5мл х 1 раз в день (cito!), в/в инфузомат, в подключичный катетер однократно (1 день выполнения)
Глюкоза (10%) по 100мл х 1 раз в день, в/в капельно, в подключичный катетер ежедневно до отмены
Глюкоза (5%) по 100мл х 1 раз в день (cito!), в/в капельно, в правую руку однократно (1 день выполнения)
Дексаметазон (4мг/мл) по 1мл х 1 раз в день, в/м, в ягодичную обл ежедневно до отмены
Дексаметазон (4мг/мл) по 1мл х 1 раз в день (09:30), в/в однократно (1 день выполнения)
Дексаметазон (4мг/мл) по 1мл х 1 раз в день (cito!), в/м, в ягодичную обл однократно (1 день выполнения)
Дексаметазон (4мг/мл) по 1мл х 2 раза в день, в/м 1 день (1 день выполнения)
Депакин Хроносфера (гранулы) по 50мг х 2 раза в день, внутрь в зонд ежедневно до отмены
Депакин Хроносфера (гранулы 100мг) по 1/2шт. х 2 раза в день, внутрь в зонд ежедневно до отмены
Депакин Хроносфера (гранулы 100мг) по 1/4шт. х 2 раза в день, внутрь после еды ежедневно до отмены
Финлепсин 200мг по 1/4таб. х 1 раз в день, внутрь независимо от еды ежедневно до отмены
Диксин (10мг/мл) по 1мл х 1 раз в день (10:00), местно, в живот ежедневно до отмены
Димедрол (10мг/мл) по 0.1мл х 1 раз в день (cito!), в/м, в ягодичную обл однократно (1 день выполнения)
Ибупрофен (100мг/5мл суспензия) по 1.5мл по необходимости 00:00-23:59 не более 3 раз, внутрь независимо от еды ежедневно до отмены
Ибупрофен (100мг/5мл суспензия) по 2.5мл х 3 раза в день, внутрь после еды ежедневно 4 дня (4 дня выполнения)
Ибупрофен (100мг/5мл суспензия) по 2.5мл по необходимости 00:00-23:59 не более 3 раз, внутрь после еды ежедневно 5 дней (5 дней выполнения)
Ибупрофен (100мг/5мл суспензия) по 2мл х 3 раза в день, внутрь независимо от еды 3 дня (09.10.2025, 10.10.2025, 11.10.2025)
Ибупрофен (100мг/5мл суспензия) по 2мл х 3 раза в день, внутрь независимо от еды ежедневно до отмены
Калия хлорид+Глюкоза х 1 раз в день, в/в капельно, в подключичный катетер ежедневно до отмены
1.Калия хлорид (40мг/мл концентрат для инф.) 25мл
2.Глюкоза (5%) 50мл
Калия хлорид+Глюкоза х 1 раз в день, в/в капельно, в подключичный катетер ежедневно до отмены
1.Калия хлорид (40мг/мл концентрат для инф.) 30мл
2.Глюкоза (5%) 100мл
Калия хлорид+Глюкоза х 1 раз в день (cito!), в/в капельно, в подключичный катетер однократно (1 день выполнения)
1.Калия хлорид (40мг/мл концентрат для инф.) 30мл
2.Глюкоза (5%) 100мл
Калия хлорид+Натрия хлорид х 1 раз в день, в/в шприц-дозатор, 2.1мл/час в течение 23ч.49мин. однократно (1 день выполнения)
1.Калия хлорид (40мг/мл концентрат для инф.) 25мл
2.Натрия хлорид (0.9%) 25мл
Калия хлорид+Натрия хлорид х 1 раз в день (22:00), в/в инфузомат, 2.5мл/час в течение 4ч.48мин. однократно (1 день выполнения)
1.Калия хлорид (40мг/мл концентрат для инф.) 2мл
2.Натрия хлорид (0.9%) 10мл
Клоназепам 0.5мг по 1/2таб. х 1 раз в день, внутрь независимо от еды ежедневно до отмены
Клоназепам 0.5мг по 1/4таб. х 1 раз в день, внутрь во время еды однократно (1 день выполнения)
Клоназепам 0.5мг по 1/4таб. х 1 раз в день, внутрь независимо от еды ежедневно до отмены
Клоназепам 0.5мг по 1/4таб. х 2 раза в день, внутрь в зонд ежедневно до отмены
Клоназепам 0.5мг по 1/4таб. х 2 раза в день, внутрь независимо от еды ежедневно до отмены
Магния сульфат+Натрия хлорид х 1 раз в день, в/в капельно, в подключичный катетер ежедневно до отмены
1.Магния сульфат (250мг/мл) 1.6мл
2.Натрия хлорид (0.9%) 50мл
Магния сульфат+Натрия хлорид по необходимости 00:00-23:59 не более 1 раз, в/в капельно, в правую руку ежедневно до отмены
1.Магния сульфат (250мг/мл) 2мл
2.Натрия хлорид (0.9%) 50мл
Маннитол (150мг/мл) по 26мл х 3 раза в день, в/в инфузомат, 26мл/час в течение 1ч. ежедневно 3 дня (3 дня выполнения)
Меропенем-ДЕКО+Натрия хлорид х 3 раза в день, в/в инфузомат, 3мл/час в течение 6ч.40мин. ежедневно 3 дня (3 дня выполнения)
1.Меропенем-ДЕКО (порошок д/р-ра д/инф.) 0.153г
2.Натрия хлорид (0.9%) 20мл
Меропенем-ДЕКО+Натрия хлорид х 3 раза в день, в/в капельно, в подключичный катетер ежедневно до отмены
1.Меропенем-ДЕКО (порошок д/р-ра д/инф.) 0.153г
2.Натрия хлорид (0.9%) 50мл
Меропенем-ДЕКО+Натрия хлорид х 3 раза в день, в/в капельно, в подключичный катетер ежедневно до отмены
1.Меропенем-ДЕКО (порошок д/р-ра д/инф.) 0.320г
2.Натрия хлорид (0.9%) 50мл

AnyScanner

Меропенем-ДЕКО+Натрия хлорид х 3 раза в день, в/в капельно, в правую руку ежедневно до отмены
1.Меропенем-ДЕКО (порошок д/р-ра д/инф.) 0.360г
2.Натрия хлорид (0.9%) 30мл
Метоклопрамид (5мг/мл) по 0.1мл по необходимости 00:00-23:59 не более 3 раз, в/м, в ягодичную обл ежедневно 3 дня (3 дня выполнения)
Метоклопрамид (5мг/мл) по 0.1мл по необходимости 00:00-23:59 не более 3 раз, в/м, в ягодичную обл ежедневно до отмены
Мидазолам+Натрия хлорид х 1 раз в день, в/в инфузомат, 1.6мл/час в течение 3ч.08мин. однократно (1 день выполнения)
1.Мидазолам (5мг/мл) 1мл
2.Натрия хлорид (0.9%) 4мл
Мидазолам+Натрия хлорид х 1 раз в день, в/в инфузомат, 1мл/час в течение 14ч. однократно (1 день выполнения)
1.Мидазолам (5мг/мл) 4мл
2.Натрия хлорид (0.9%) 10мл
Мидазолам+Натрия хлорид х 1 раз в день, в/в инфузомат однократно (1 день выполнения)
1.Мидазолам (5мг/мл) 5мл
2.Натрия хлорид (0.9%) 20мл
Мидазолам+Натрия хлорид х 1 раз в день (08:00), в/в инфузомат, 1мл/час в течение 24ч. однократно (1 день выполнения)
1.Мидазолам (5мг/мл) 5мл
2.Натрия хлорид (0.9%) 19мл
Мидазолам+Натрия хлорид х 1 раз в день (08:00), в/в инфузомат однократно (1 день выполнения)
1.Мидазолам (5мг/мл) 7мл
2.Натрия хлорид (0.9%) 17мл
Морфин (10мг/мл) по 0.1мл х 1 раз в день (11:00), в/в инфузомат однократно (1 день выполнения)
Натрия хлорид (0.9%) 10мл по необходимости 00:00-23:59 не более 3 раз, в/в струйно, в подключичный катетер ежедневно до отмены
Натрия хлорид (0.9%) 250мл х 1 раз в день (cito!), в/в однократно (1 день выполнения)
Натрия хлорид (0.9%) по 150мл х 1 раз в день, в/в капельно однократно (1 день выполнения)
Натрия хлорид (0.9%) по 150мл х 1 раз в день (11:00), в/в однократно (1 день выполнения)
Натрия хлорид (0.9%) по 20мл х 1 раз в день (11:00), в/в однократно (1 день выполнения)
Натрия хлорид (0.9%) по 50мл х 1 раз в день (12:00), в/в капельно однократно (1 день выполнения)
Папаверина гидрохлорид (20мг/мл) по 0.1мл по необходимости 00:00-23:59 не более 3 раз, в/м, в ягодичную обл ежедневно до отмены
Парацетамол (10мг/мл) 100мл х 1 раз в день, в/в капельно, в периферический катетер правой руки однократно (1 день выполнения)
Парацетамол (10мг/мл) по 60мл х 2 раза в день, в/в капельно, в правую руку ежедневно 3 дня (3 дня выполнения)
Парацетамол (10мг/мл) по 80мл х 1 раз в день (cito!), в/в капельно, медленно однократно (1 день выполнения)
Парацетамол (10мг/мл) по 80мл по необходимости 00:00-23:59 не более 3 раз, в/в капельно, в подключичный катетер ежедневно до отмены
Рокуроний (10мг/мл) по 0.3мл х 1 раз в день (11:00), в/в однократно (1 день выполнения)
Сабвиксин+Глюкоза х 2 раза в день, в/в капельно, в подключичный катетер ежедневно до отмены
1.Сабвиксин (порошок д/р-ра д/инф.) 15мг
2.Глюкоза (5%) 100мл
Сабвиксин+Натрия хлорид х 1 раз в день, интратекально через 1 день до отмены
1.Сабвиксин (порошок д/р-ра д/инф.) 2.5мг
2.Натрия хлорид (0.9%) 2мл
Сабвиксин+Натрия хлорид х 2 раза в день, интратекально, медленно, в живот в область баклофеновой помпы ежедневно до отмены
1.Сабвиксин (порошок д/р-ра д/инф.) 2.5мг
2.Натрия хлорид (0.9%) 2мл
Севактон (жидкость) по 10мл х 1 раз в день (13:40) ингаляционно однократно (1 день выполнения)
Севактон (жидкость) по 20мл х 1 раз в день (09:30) ингаляционно однократно (1 день выполнения)
Севактон (жидкость) по 20мл х 1 раз в день (11:00) ингаляционно однократно (1 день выполнения)
Севактон (жидкость) по 20мл х 1 раз в день (12:00) ингаляционно однократно (1 день выполнения)
Севактон (жидкость) по 40мл х 1 раз в день (11:00) ингаляционно однократно (1 день выполнения)
Севофлуран (жидкость) по 10мл х 1 раз в день (cito!) ингаляционно однократно (1 день выполнения)
Сибазон (5мг/мл) по 0.3мл х 1 раз в день (cito!), в/м, в ягодичную обл однократно (1 день выполнения)
Сибазон (5мг/мл) по 0.5мл х 1 раз в день, в/м, медленно, в ягодичную обл однократно (1 день выполнения)
Сибазон (5мг/мл) по 0.5мл х 1 раз в день (cito!), в/м, в ягодичную обл однократно (1 день выполнения)
Сибазон (5мг/мл) по 1мл х 1 раз в день, в/м, в ягодичную обл однократно (1 день выполнения)
Суксаметония хлорид (20мг/мл) по 1мл х 1 раз в день (11:00), в/в однократно (1 день выполнения)
Фентанил (50мкг/мл) 2мл х 1 раз в день (13:40), в/в инфузомат однократно (1 день выполнения)
Фентанил (50мкг/мл) по 0.1мл х 1 раз в день (09:30), в/в однократно (1 день выполнения)
Фентанил (50мкг/мл) по 0.2мл х 1 раз в день (11:00), в/в однократно (1 день выполнения)
Фентанил (50мкг/мл) по 0.5мл х 1 раз в день (12:00), в/в однократно (1 день выполнения)
Фентанил+Натрия хлорид х 1 раз в день, в/в инфузомат, 1мл/час в течение 24ч. однократно (1 день выполнения)
1.Фентанил (50мкг/мл) 10мл
2.Натрия хлорид (0.9%) 14мл
Фентанил+Натрия хлорид х 1 раз в день, в/в инфузомат однократно (1 день выполнения)
1.Фентанил (50мкг/мл) 6мл
2.Натрия хлорид (0.9%) 8мл
Фентанил+Натрия хлорид х 1 раз в день (08:00), в/в инфузомат, 1мл/час в течение 24ч. однократно (1 день выполнения)
1.Фентанил (50мкг/мл) 14мл
2.Натрия хлорид (0.9%) 10мл
Фентанил+Натрия хлорид х 1 раз в день (08:00), в/в инфузомат однократно (1 день выполнения)
1.Фентанил (50мкг/мл) 8мл
2.Натрия хлорид (0.9%) 16мл
Флуконазол (капсула 50мг) по 1капс. х 1 раз в день, внутрь независимо от еды ежедневно 3 дня (3 дня выполнения)
Флуконазол (капсула 50мг) по 1капс. х 1 раз в день, внутрь независимо от еды ежедневно до отмены
Фуросемид (10мг/мл) по 0.1мл по необходимости 00:00-23:59 не более 3 раз, в/в однократно (1 день выполнения)

AnyScanner

Фуросемид (10мг/мл) по 0.5мл х 3 раза в день, в/в ежедневно 3 дня (3 дня выполнения)
Хлоропирамин (20мг/мл) по 0.5мл х 1 раз в день (cito!), в/м, быстро, в ягодичную обл однократно (1 день выполнения)
Цефекон Д (свеча) 100мг х 1 раз в день (cito!) ректально 1 день (1 день выполнения)
Цефекон Д (свеча) 100мг по необходимости 00:00-23:59 не более 2 раз ректально ежедневно до отмены
Цефекон Д (свеча) 100мг по необходимости 00:00-23:59 не более 3 раз ректально ежедневно 3 дня (3 дня выполнения)
Цефекон Д (свеча) 50мг по необходимости 00:00-23:59 не более 3 раз ректально ежедневно 2 дня (2 дня выполнения)
Цефекон Д (свеча) 50мг по необходимости 00:00-23:59 не более 3 раз ректально ежедневно 3 дня (3 дня выполнения)
Цефекон Д (свеча) 50мг по необходимости 00:00-23:59 не более 3 раз ректально ежедневно до отмены
Цефекон Д (свеча) по 50мг х 3 раза в день ректально ежедневно до отмены
Цефоперазон+Сульбактам+Натрия хлорид х 2 раза в день, в/в капельно, в правую руку ежедневно до отмены
1.Цефоперазон+Сульбактам (порошок д/р-ра д/инф.) (280+280мг+мг)
2.Натрия хлорид (0.9%) 50мл
Цефоперазон+Сульбактам+Натрия хлорид х 2 раза в день, в/в капельно, в правую руку ежедневно до отмены
1.Цефоперазон+Сульбактам (порошок д/р-ра д/инф.) (360+360мг+мг)
2.Натрия хлорид (0.9%) 50мл
Цитофлавин+Натрия хлорид х 1 раз в день, в/в капельно, в подключичный катетер ежедневно до отмены
1.Цитофлавин (раствор для инф.) 5мл
2.Натрия хлорид (0.9%) 100мл
Цитофлавин+Натрия хлорид х 1 раз в день, в/в шприц-дозатор, 20мл/час в течение 1ч. ежедневно 9 дней (9 дней выполнения)
1.Цитофлавин (раствор для инф.) 3мл
2.Натрия хлорид (0.9%) 17мл
Цитофлавин+Натрия хлорид х 1 раз в день, в/в шприц-дозатор, 20мл/час в течение 1ч. однократно (1 день выполнения)
1.Цитофлавин (раствор для инф.) 3мл
2.Натрия хлорид (0.9%) 17мл

09.08.2025 / Осмотр (консультация) врача-анестезиолога / Подголов Константин Сергеевич

Дата : 08.08.2025

Время осмотра : 17:45-24:00

Выраженность боли по ВАШ (визуально-аналоговой шкале): Неприменимость балла:: Не применимо

Общее состояние: крайне тяжелое

Состояние ребёнка тяжёлое, тяжесть состояния обусловлена течением основной хирургической патологии и её осложнениями, отёчно-дислокационным синдромом, явлениями СПОН: церебральной, дыхательной, белково-энергетической недостаточностью, водно-электролитными нарушениями, эндогенной интоксикацией, SIRS.

Уровень сознания по шкале ком Глазго 66 Зрачки: D=S, зрачки сужены, фотореакция вялая. С целью иммобилизации головного мозга проводится седация (бензодиазепины + фентанил). На фоне седации отмечается судорожная активность, купируется дополнительным введением Мидазолама. Мозжечок напряжен.

Кожные покровы бледные, периферический кровоток сохранен, цианоза нет. Видимые слизистые бледно-розовые, влажные. Пастозность голеней и кистей, лица отсутсвует. На лобной части имеется ссадина. Температура тела: за время наблюдения гипотермия 36,0 - 36,2 град. С. - проводится согревание ребёнка.

Начата ИВЛ аппаратом Mindray через оротрахеальную интубационную трубку, переведен в режиме SIMV, с параметрами: Pinsp 12-15 cmH2O, PS 8 cmH2O, PEEP +5 cmH2O, PIP 20 cmH2O, f 36 min, Vt 77-75 ml, MV 2,8 - 2,5 l/min, FiO2 0,3-0,25 SpO2 99-100%.

Аускультативно дыхание везикулярное, проводится по всем полям, хрипы проводного характера. Из ТБД санируется умеренное количество вязкой слизистой мокроты.

Гемодинамика с тенденцией к артериальной гипертензии:

АД: 115/45-116/44-128/52 торр

ЧСС: 138-134-140/мин

ЦВД 90мм.вод.ст

Живот не вздут, мягкий, доступен глубокой пальпации. Перистальтика кишечника выслушивается, активная. По назогастральному зонду небольшое количество застойного желудочного отделяемого.

Мочеиспускание по уретральному катетру, темп диуреза за время наблюдения 1 мл/кг/час, моча светло-желтого цвета, прозрачная.

Лабораторно:

1. КОС в динамике: респираторный субкомпенсированный ацидоз - параметры ИВЛ скорректированы в сторону увеличения Mv.

08.08.2025 18:00 - 09.08.2025 08:00 С целью седации в/в титрованием:
Sol. Midazolami 5мг/мл - 5мл
Вр Подголов К.С.
М/с Доронина А.А.

08.08.2025 18:00 - 09.08.2025 08:00 С целью седации в/в титрованием:
Sol. Phentanyli 50mkg/ml - 6ml
Вр Подголов К.С.
М/с Доронина А.А.

Всего в/в капельно 125мл
В зонд 300мл
Из зонда 10мл
Диурез 200мл

Заключение

Терапия по листу назначений, мониторинг витальных функций, динамическое наблюдение.

AnyScanner

Врач анестезиолог-реаниматолог: Врач-анестезиолог-реаниматолог, Кабанова Ольга Петровна
Медицинская сестра-анестезист: Сергунина Татьяна Николаевна
Путь введения анестетика: ингаляционный
Миоплегия: Суксаметоний 20 мг- 1 мл
Интубация : с 1 попытки
Интубационная трубка номер: 3.5
Газовый состав дыхательной смеси : О2/возд.смесь 1/1 FiO2=0,6 испаряемый анестетик (название): SEVOFLURANE
Наркозный аппарат (производитель, марка): MINDRAY
Параметры искусственной вентиляции легких (ИВЛ) : VCV дыхательный объем (ДО): 60 мл, минутный объем дыхания (МОД): 1.8 л/мин, пиковое давление: 16 см водного столба
Базовый введенный наркоз (используемые препараты, режим дозирования)

Sevoflurane 3 об %
Sol.Phentanyli 50 мкг\мл-0.2 ml. в/в. титрованием
Врач анестезиолог-реаниматолог: Врач-анестезиолог-реаниматолог, Кабанова Ольга Петровна
Медицинская сестра-анестезист: Сергунина Татьяна Николаевна
Исход анестезии: благоприятный
Пробуждение : на операционном столе:
Особенности пробуждения: без особенностей
Оценка по шкале пробуждения: 9 баллов
Сознание, самостоятельное дыхание: восстановлены в полном объеме
Декураризация: не проводилась
Переведен: в отделение дата, время перевода: 06.10.2025 12:50
Нуждается в продленной респираторной поддержке: нет
Гидробаланс (по состоянию пациента) кристаллоиды: 150 мл
Экстубация при восстановлении спонтанного адекватного дыхания. Переведен под наблюдение мед. персонала в сознании
Врач анестезиолог-реаниматолог : Врач-анестезиолог-реаниматолог, Кабанова Ольга Петровна
Врач-специалист, принявший пациента после проведенного анестезиологического пособия : Савельев Юрий Михайлович
Введенный наркоз (используемые препараты,)

06.10.2025 г.
11:00-12:30 Sol.Phentanyli 50 мкг\мл - 0.2 мл. титрованием

Медицинская сестра-анестезист: Сергунина Татьяна Николаевна
Врач анестезиолог-реаниматолог: Врач-анестезиолог-реаниматолог, Кабанова Ольга Петровна

09.10.2025 / Прием (консультация) клинического фармаколога / Полынцева Ирина Валерьевна
Время осмотра : 09.10.2025 15:26:30
В динамике бак посев ликвора дважды -роста не дал.
Цитоз снижается до 30Ф, нормализовался лейкоцитоз и лейко формула, креатинин и мочевина норма
Рекомендовано продолжить амикацин до 10 дней. цефоперазон\сб до нормализации цитоза.

10.10.2025 / Прием (осмотр, консультация) врача-невролога детский повторный / Ческидова Инна Иннокентьевна
Общее состояние: средней тяжести
ЖАЛОБЫ ПРИ ОСМОТРЕ
Ребенок осмотрен в динамике в ДНХО.
7.10.25г операция: субгалеальное шунтирование.
Получает плановую противосудорожную терапию: Таб. Клоназепам 0,5 по 1\2т х1р утро, 1\4т х1р на ночь.
Приступы контролируются.
КЭЭГ от 8.09.25г Диффузные изменения биоэлектрической активности головного мозга

Признаки эпилептиформной активности в височной й области правого полушария головного мозга, без генерализации.
КЭЭГ в динамике от 25.09.25г:
ЗАКЛЮЧЕНИЕ НА МОМЕНТ ОБСЛЕДОВАНИЯ:
Диффузные изменения биоэлектрической активности головного мозга

Фокус эпилептиформной активности в задне-височной области правого полушария головного мозга, без генерализации.
На момент осмотра мама активных жалоб не предъявляет.

Невротические симптомы и особенности личности : В неврологическом статусе отмечается слабая положительная динамика: лежа на животе пытается поднять голову, фиксирует взгляд (кратковременно), может следить за игрушкой, локализует звук. Активно сосет пустышку, эмоционирует на голос мамы -может улыбаться, гримаса неудовольствия на лице. Активные движения в конечностях ограничены, формируется спастический тетрапарез.
Сон : прерывистый
Рвота
Черепные нервы :
Глазное дно: без патологии

AnyScanner

Глазные яблоки и их движения <...>: предметное зрение не нарушено, сх
Зрачки: S=D прямая реакция зрачков на свет: живая, содружественная реакция зрачков на свет: живая
Конъюнктивальный рефлекс: положительный
Корнеальный рефлекс: положительный
Лицевая мускулатура и мимика лобные складки: симметричные, носогубные складки: симметричные, глазные щели: D=S, зажмуривание глаз: D=S
Фонация и артикуляция: план громкий.
Глотание: не нарушено
Мягкое небо: без патологии
Язык: расположен симметрично
Двигательная система :
объем движений верхних конечностей ограничен: с двух сторон
объем движений нижних конечностей ограничен: с двух сторон
состояние мышечного тонуса: гипертонус
Рефлексы :
S=D, оживлены, с расширенной зоной
Вегетативная нервная система : естественные отправления в памперс
Менингеальные симптомы : отрицательные
Координация движений и сложные движения : целенаправленных движений нет.
Учитывая данные анамнеза, жалоб, неврологического статуса, соматического статуса, проведенных обследований выставлен диагноз: :
ДИАГНОЗ S06.5 Травматическое субдуральное кровоизлияние

ЗЧМТ. Ушиб головного мозга тяжелой степени тяжести. Травматическое САК. Субдуральная гематома правых лобно-височных долей. Отечно-дислокационный синдром. Травматический шок 2-3 ст. Постатрофическая арезорбтивная гидроцефалия.

Осложнение: Бактериальный вентрикулит. Посттравматическая эпилепсия, дистонические атаки. Спастический тетрапарез. ЗПМР.
терапия по листу назначений.
Рекомендовано продолжить плановую противосудорожную терапию -таб. Клоназепам 0,5мг по 1\2т утро, 1\4т вечер.

Массаж конечностей, парафиново-озокеритовые аппликации на ручки, ножки.
Контроль глазного дна
КЭЭГ в динамике

Видеофиксация приступов мамой.

Наблюдение в динамике.

13.10.2025 / Прием (осмотр, консультация) врача-офтальмолога детский / Бахарева Елена Леонидовна
Общее состояние: средней тяжести
Офтальмологический анамнез :

Глазное дно: ДЗН белого цвета, с четкими границами.
Ход сосудов умеренно извитой. На правом глазу умеренно расширены вены, на левом вены не изменены. Артерии на обоих глазах умеренно сужены.
Сетчатка розового цвета, без патологии.
Заключение: по состоянию глазного дна можно думать о нисходящей атрофии ДЗН обоих глаз.
Рекомендовано: 1. Контроль окулистом.

Ход лечения: Находился в ОАР с 08.08.25г. по 18.08.25г. К/д-10. ИВЛ-4.
11.08.25г. проведена операция: Удаление субдуральной гематомы.
Послеоперационный период протекал благоприятно. Без осложнений.
Питание через зонд смесью Nutrilak антирефлекс. Усваивает частично по 30 мл каждые 2 часа + грудное молоко 30 мл.
Самостоятельно не сосет.
20.08.25г в анализе ликвора отмечается выраженный цитоз до 4200, что свидетельствует о присоединение бак. вентрикулита.
Проведена гемотрансфузия эр. взвеси в объеме 100 мл - без осложнений. Hb 123 г/л.
Учитывая нарастание внутренней гидроцефалии, выраженного бак. вентрикулита у ребенка - показано оперативное лечение: субгалеальное шунтирование.
21.08.25г. операция:вентрикуло-субгалеальное шунтирование.
02.09.25г субгалеальный дренаж самоудалился.
03.09.25г операция: наружное закрытое дренирование переднего рога правого бокового желудочка.
Получал: антибактериальную, цереброторопную, симптоматическую, противосудорожную терапию. Проводилась трансфузия препаратов крови, реакции на введение не было.
На фоне проводимой терапии отмечена положительная динамика. Жалобы на беспокойство уменьшились. На фоне противосудорожной терапии судорог не отмечалось.
В неврологическом статусе: в сознании. На осмотр не реагирует, взглядом не следит, взор не фиксирует. Глазные щели d=s, зрачки равновеликие, округлой формы, фотореакция сохранена. Мелкоразмашистый горизонтальный нистагм. Лицо симметричное. Язык по средней линии. Мышечная сила в конечностях снижена диффузно. Сухожильные рефлексы с рук, d=s. Патологические стопные знаки отсутствуют. Менингеальных знаков нет.
На фоне санации ликвора, 17.09.25г. выполнена операция: "Вентрикуло-перитонеальное шунтирование слева (система SoftIy SM1A-M KIT, клапан 110 мм H2O), удаление закрытого наружного дренажа из правого бокового желудочка"
С 21.09.25г появились жалобы на беспокойство ребенка.
МСКТ головного мозга: в сравнении с данными от 15.09.2025: динамика отрицательна.

AnyScanner

Признаков вклинения не определяется. 4 желудочек увеличился в размерах.Цистерна моста по прежнему не прослеживается. Поперечник 3 желудочка так же увеличился в размеров.Дилятация боковых желудочков увеличилась. Субарахноидальные пространства по конвексу по-прежнему не прослеживаются. В теменно-затылочных областях с двух сторон в субарахноидальных пространствах сохраняется кровь. Шунт в переднем роге правого бокового желудочка. Положение его корректное.
21.09.25г операция: ревизия перитонеального катетера. Интраоперационно выявлено: ток ликвора сохранен. Данных за дисфункцию шунта нет. Дистальный конец перитонеального катетера погружен в брюшную полость путем лапароцентеза
ЭЭГ от 25.09.25г: Диффузные изменения биоэлектрической активности головного мозга
Фокус эпилептиформной активности в задне-височной области правого полушария головного мозга, без генерализации.
Назначения скорректированы, увеличена дозировка Клонозепама.
В анализе ликвора отмечается выраженный цитоз до 4200, что свидетельствует о присоединение бак. вентрикулита.
Проведена гемотрансфузия эр. взвеси в объеме 100 мл - без осложнений. Hb 123 г/л.
Учитывая нарастание внутренней гидроцефалии, выраженного бак. вентрикулита у ребенка - показано оперативное лечение: субгалеальное шунтирование.
06.10.25г вентрикуло-субгалеальное шунтирование справа. Удаления наружного дренажа.
Получал: противоотечную, церебротропную, противосудорожную, антибактериальную терапию, ЛФК, массаж конечностей. На фоне проводимой терапии состояние ребенка стабилизировалось.
Жалобы на беспокойство уменьшились.
Неврологический статус: в сознании. Тонус глазных яблок достаточный, спонтанно открывает глаза, на звук моргает. Зрачки: S=D прямая реакция зрачков на свет; живая, симметричная. Лицевая мускулатура и мимика лобные складки: симметричные, носогубные складки: симметричные, глазные щели: D=S, зажмуривание глаз: D=S. Взгляд кратковременно фиксирует, не следит, на громкий звук, на свет реагирует. Питание через назогастральный зонд усваивает. Отмечаются активные движения в конечностях, справа несколько меньше.
Объем движений конечностей ограничен: с двух сторон. Мышечный тонус дистоничен. Формируется гипертонус сгибателей. Целенаправленных движений нет. Рефлексы:S=D, оживлены, быстро истощаются.
Менингеальные симптомы: отрицательные.
Локально: повязка сухая. Швы без признаков воспаления. Сухие. Субгалеальный карман функционирует, частично наполнен ликвором. Гиперемии нет, карман не напряжен.
Для дальнейшего лечения ребенок переводится в КМДКБ №1 по согласованию с зам главного врача по лечебной работе Белкиной А.Б и зав отделением Якшаиовой С.В.
Выписка согласована с заведующим отделением.

Рекомендовано

Продолжить плановую противосудорожную терапию -таб. Клоназепам 0,5мг по 1\2т утро, 1\4т вечер.
Массаж конечностей, парафиново-озокеритовые аппликации на ручки, ножки.
Наблюдение окулиста. Контроль глазного дна
КЭЭГ в динамике
Видеофиксация приступов мамой.
Решение вопроса о присвоении инвалидности в компетенции комиссии МСЭ
Пункция полости субгалеального кармана по мере необходимости
В отделении карантина нет.

Врач — Давыдова Олеся Васильевна
И о зав отделением — Жуков Николай Сергеевич

КГБУЗ КМКБ 20 ИМ ИС БЕРЗОНА
660123, г. Красноярск, ул. Инструментальная, 12, ОГРН:1022402064255
Детское нейрохирургическое отделение
Телефон +73912265485

Главное государственное бюджетное учреждение «Красноярская клиническая больница № 20 им. И.С. Берзона»
660123 г. Красноярск, ул. Инструментальная, 12, тел. 226-77-01

ВЫПИСКА ИЗ ИСТОРИИ БОЛЕЗНИ

Медкарта № : ДЭ24373/25

Желтяков Матвей Максимович, дата рождения 15.05.2025 находился(ась) в отделении ДНХО с 31.10.2025 по 14.11.2025, количество койко-дней: 14.

Адрес регистрации: Россия, 663148, край Красноярский, р-н Енисейский, с Верхнепашино, Верхнепашинский сельсовет, ул Советская, д.144, кв.8

Адрес фактического проживания: Россия, 663148, край Красноярский, р-н Енисейский, с Верхнепашино, Верхнепашинский сельсовет, ул Советская, д.144, кв.8

Порядок госпитализации: экстренно

Исход госпитализации: Выписан

Результат госпитализации: Улучшение

ОСНОВНОЙ ВЫПИСКИ: Код по МКБ10: G91.1 (3252) Внутренняя посттравматическая, постгеморрагическая постатрофическая прогрессирующая арезорбтивная гидроцефалия. Грубый спастический тетрапарез, с преобладанием по правой стороне, бульбарные нарушения, глазодвигательные нарушения (альтернирующее сходящееся косоглазие), зрительные нарушения (нисходящая атрофия ДЗН обоих глаз), задержка формирования психомоторных навыков, предречевого развития. Позиционная кривошея влево. Умеренно выраженное нарушение статодинамических функций, GMFCS V.

Состояние после операций:01.08.25 удаление субдуральной гематомы, 21.08.25 вентрикуло - субгалеальное шунтирование, 03.09.25 наружное закрытое дренирование переднего рога правого бокового желудочка, 06.10.25 вентрикуло-субгалеальное шунтирование, удаление наружного дренажа)

Осл: вторичный бактериальный менингоэнцефалит от 10.2025г.

Сопутствующий: структурная эпилепсия (посттравматическая) с умеренными по частоте тоническими, клоническими приступами.

Дата постановки диагноза: 14.11.2025

Анамнез

31.10.25 16:00 ОСМОТР ВРАЧОМ ПРИЕМНОГО ОТДЕЛЕНИЯ

ПЕРВИЧНЫЙ ОСМОТР

Дата и время осмотра : 31.10.2025 11:57:00

Жалобы при осмотре: на беспокойство; сохраняющиеся судороги преимущественно в виде тонического напряжения, отставание в моторном развитии.

Выраженность боли по ВАШ (визуально-аналоговой шкале): Неприменимость баллов:: Не применимо

Anamnesis morbi :автодорожная травма от 07.08.25 в 21.30ч, около с. Верхнепашино; ребенок был сбит легковым автомобилем хонда фит белого цвета, когда находился в коляске. БСМП доставлен в в Енисейскую РБ, госпитализирован в ОРИТ. По МСКТ ГМ от 07.08-08.08: САК левой лобно-теменной области, с нарастанием отека ГМ. Переведен санавиацией в ДНХО 20КМКБ, где находился 08.08 - 14.10.2025 с диагнозом: ЗЧМТ, ушиб головного мозга тяжёлой степени тяжести. Травматическое САК. Субдуральная гематома правых лобно - височных долей. Судорожный синдром. Отёчно - дислокационный синдром. Травматический шок 2 - 3 ст. Постатрофическая арезорбтивная гидроцефалия. Нисходящая атрофия ДЗН обоих глаз. Осложнение: Бактериальный вентрикулит. Состояние после операций: 01.08.25 удаление субдуральной гематомы, 21.08.25 вентрикуло - субгалеальное шунтирование, 03.09.25 наружное закрытое дренирование переднего рога правого бокового желудочка, 06.10.25 вентрикуло-субгалеальное шунтирование, удаление наружного дренажа. С учетом стабилизации состояния для дальнйшего наблюдения и лечения переведен в НО для детей до 1 года КМДКБ№1.

Находился в отделении Неврологическое отделение для детей до 1 года с 14.10.2025 по 31.10.2025.

Учитывая нарастание гипертензионно-гидроцефальной симптоматики (увеличение субгалеального кармана, ежедневные пункции кармана ~100) - направлены к нейрохирургу.

An. vitae:ребенок родился у соматически здоровых родителей от I беременности, 1 срочных родов в 39/5 недель. Беременность протекала со слов мамы на

ДИАГНОЗ: G91.1 Обструктивная гидроцефалия:фоне токсикоза, желудочного кровотечения (оперирована), отеков нижних конечностей, повышения АД (Допегит), преэклампсии. Роды путем ЭКС. При рождении вес 4210гр, рост 60см; выписаны домой на 4ые сутки. Витамин Д получают в проф. дозе; привит по календарю. У невролога на учете не состоял.

Операции: неоднократно по поводу ВПШ. Гемотрансфузии - проводились, без отрицательной реакции.

St.praesens: Т 36,5С - 36,6С; кожные покровы: бледно-розовые с мраморным оттенком, легким цианозом носогубного треугольника, чистые, умеренной влажности; подкожно-жировая клетчатка развита достаточно; периферических отеков нет. Слизистые оболочки бледно-розовые, чистые. Костная система: грудная клетка цилиндрическая, конечности без видимой деформации. Органы дыхания: дыхание через нос свободное, ЧДД 36/мин; аускультативно - дыхание везикулярное, проводится по всем легочным полям. Хрипов нет. Органы кровообращения: ЧСС 136/мин, верхушечный толчок в 4 м/р слева от грудины; аускультативно - тоны сердца ясные, ритмичные. Органы пищеварения: зев спокоен, миндалины без наложений; живот при пальпации

AnyScanner

мягкий, доступен во всех отделах, безболезненный. Печень + 1,0 см, селезенка не пальпируется.
Неврологический статус: ребенок в сознании (15б Глазго), на осмотр реагирует усилением двигательной активности в конечностях, беспокойством, тихим плачем. Череп без грубых деформаций, справа в теменно-височной области субгалеальный карман функционирует, наполнен ликвором с нарастанием объема в контроле; гиперемии нет, пальпаторно мягкий, большой родничок не напряжен; в местах стояния швов формируются рубцы, без особенностей. ЧМН: глазные щели D=S, зрачки D=S, фотореакции (+), взгляд фиксирует лучше, прослеживает активнее, косоглазие альтернирующее сходящееся; нистагм непостоянный горизонтальный. Лицо симметрично, язык в полости рта, без девиации. НГС чуть сглажена справа при плаче, рот чаще приоткрыт в покое. Фонация не нарушена. При кормлении периодически поперхивается (осмотрен; сосет дробно, активнее в контроле, смесь несколько подтекает с уголков рта). Глоточный рефлекс с истощением, мягкое небо приподнимается. Пассивные и активные повороты головы не ограничены, преобладает в покое позиционная установка с разворотом головы влево и приведением ее к правому плечу; выгибается дугой. Мышечный тонус изменен по пирамидному типу, чуть ярче по правой стороне (разница в контроле менее выражена в сравнении с поступлением). Сухожильные рефлексы высокие, несколько D>S, с расширенными зонами. Патологические знаки: бабинский, D>S. Физиологические рефлексы: угнетены - тракция нарушена (не подтягивается, голову не фиксирует), опора отсутствует на ножки. Судорог не зафиксировано, 'выгибается' при беспокойстве с запрокидыванием головы. Оценка моторного и нервно-психического развития: взгляд фиксирует, на взрослом внимание акцентирует продолжительней, эмоциональный отклик стал ярче в контроле, стал больше выдавать предречевой продукции (протяжные гласные, более эмоциональные). Голову удерживает слабо, в положении лежа на животе начал приподнимать, фиксировать непродолжительно. К игрушкам не тянется, при вкладывании удерживает за счет повышенного хватательного.
Локально: отмечается выраженное напряжение и наполнение субгалеального кармана. В условиях перевязочного кабинета, после обработки места пункции антисептиками, произведена пункция кармана, ликвор ксантохромного цвета, взять на анализ, удалено 100 мл.
Вес при осмотре 7600гр, окружность головы 45,5см, груди 46см.
ОСМОТР ВРАЧА-ОФТАЛЬМОЛОГА
Дата 28.10.2025
Возраст 0лет 4мес.
плавающий взгляд, не фиксирует, не следит
OU спокойны. Среды прозрачны. Рефлексы с глазного дна розовые.
Глазное дно OU: ДЗН бледный, монотонный, границы четкие, не промонирует. Артерии нормального калибра, вены незначительно расширены, ход сосудов не изменен. Макула и периферия сетчатки без патологических изменений.
Ds част атрофия зрител нервов OU
Рек-но осмотр в динамике ч/з 3-4 мес
03.10.25 08:16 Спиральная компьютерная томография головы
В сравнении с 22.09.2025:
Без отрицательной динамики. Степень дилатации желудочковой системы несколько уменьшилась. Сохраняется САК в прежнем объеме. Положение шунта прежнее. На уровне БЗО вклинений ядер мозжечка не определяется. Пневматизация ППН и ячеек сосцевидного отростка височной кости сохранена.
Лабораторные анализы крови и мочи в работе.
Для дальнейшего дообследования и определения тактики лечения госпитализируется в детское нейрохирургическое отделение.
По уходу за ребенком в ДНХО госпитализирована мать. **ЗЛН не требуется.**
Учитывая данные из анамнеза, данные инструментальных методов исследования, неврологического и соматического осмотра выставлен диагноз:
ДИАГНОЗ: G91.1 Обструктивная гидроцефалия:Состояние после закрытой черепно-мозговой травмы, ушиба головного мозга тяжёлой степени тяжести, травматического САК, субдуральной гематомы правых лобно - височных долей, отёчно - дислокационного синдрома, травматического шока 2 - 3 ст, перенесенного бактериальный вентрикулита, перенесенных операционных вмешательств (01.08.25 удаление субдуральной гематомы, 21.08.25 вентрикуло - субгалеальное шунтирование, 03.09.25 наружное закрытое дренирование переднего рога правого бокового желудочка, 06.10.25 вентрикуло-субгалеальное шунтирование, удаление наружного дренажа) исходом в формирование постатрофической арезорбтивной гидроцефалии со структурными нарушениями головного мозга; грубый спастический тетрапарез, с преобладанием по правой стороне, бульбарные нарушения, глазодвигательные нарушения (альтернирующее сходящееся косоглазие), зрительные нарушения (нисходящая атрофия ДЗН обоих глаз), задержка формирования психомоторных навыков, предречевого развития. Позиционная кривошея влево. Умеренно выраженное нарушение статодинамических функций, GMFCS V.
Осл: вторичный бактериальный менингоэнцефалит от 10.2025г.
Сопутствующий: структурная эпилепсия (посттравматическая) с умеренными по частоте тоническими, клоническими приступами.
ПЛАН ВЕДЕНИЯ :
1. Наблюдение дежурного врача;
2. Осмотр офтальмолога;
3. Анализы;

AnyScanner

Обследования

01.11.2025 / КОМПЬЮТЕРНАЯ ТОМОГРАФИЯ ГОЛОВЫ РЕЗУЛЬТАТ
ЗАКЛЮЧЕНИЕ Отрицательная динамика.
Данное заключение не может являться диагнозом и должно рассматриваться с учетом клинических данных и интерпретироваться лечащим врачом.
01.11.2025 / ДОПОЛНИТЕЛЬНЫЙ ПЕРСОНАЛ/РЕСУРСЫ
оборудование: Aquillion RXL

03.11.2025 / КОМПЬЮТЕРНАЯ ТОМОГРАФИЯ ГОЛОВЫ РЕЗУЛЬТАТ
ЗАКЛЮЧЕНИЕ.
Данное заключение не может являться диагнозом и должно рассматриваться с учетом клинических данных и интерпретироваться лечащим врачом.
03.11.2025 / ДОПОЛНИТЕЛЬНЫЙ ПЕРСОНАЛ/РЕСУРСЫ
оборудование: Aquillion RXL

03.11.2025 / КОМПЬЮТЕРНАЯ ТОМОГРАФИЯ ОРГАНОВ ГРУДНОЙ ПОЛОСТИ РЕЗУЛЬТАТ
ЗАКЛЮЧЕНИЕ Динамика отрицательная.
Данное заключение не может являться диагнозом и должно рассматриваться с учетом клинических данных и интерпретироваться лечащим врачом.
03.11.2025 / ДОПОЛНИТЕЛЬНЫЙ ПЕРСОНАЛ/РЕСУРСЫ
оборудование: Aquillion RXL

04.11.2025 / РЕНТГЕНОГРАФИЯ ОРГАНОВ ГРУДНОЙ КЛЕТКИ
ЗАКЛЮЧЕНИЕ Rg-картина может соответствовать двусторонней полисегментарной пневмонии.
Данное заключение не может являться диагнозом и должно рассматриваться с учетом клинических данных и интерпретироваться лечащим врачом.
04.11.2025 / ДОПОЛНИТЕЛЬНЫЙ ПЕРСОНАЛ/РЕСУРСЫ
оборудование: РДК УниКоРД-МТ ; РДК VISION

07.11.2025 / КОМПЬЮТЕРНАЯ ТОМОГРАФИЯ ГОЛОВЫ РЕЗУЛЬТАТ
ЗАКЛЮЧЕНИЕ Некоторая положительная динамика, в виде уменьшения размеров 4 желудочка и его компрессии ствола мозга. Пневмоцефалия.
Данное заключение не может являться диагнозом и должно рассматриваться с учетом клинических данных и интерпретироваться лечащим врачом.
07.11.2025 / ДОПОЛНИТЕЛЬНЫЙ ПЕРСОНАЛ/РЕСУРСЫ
оборудование: Aquillion RXL

10.11.2025 / ЭЭГ РЕЗУЛЬТАТ
ЗАКЛЮЧЕНИЕ НА МОМЕНТ ОБСЛЕДОВАНИЯ: Диффузные изменения биоэлектрической активности головного мозга. Реактивность конвекситальной коры на афферентные раздражители адекватная. Иктальная (приступная) и интериктальная (межприступная) эпилептиформная активность в состоянии активного бодрствования на момент настоящего исследования не зарегистрирована..
Клиническая трактовка не является самостоятельным диагнозом! Окончательное заключение делает лечащий врач.
Врач функциональной диагностики: Терскова Галина Алексеевна

Лаборатория

31.10.2025

Группа крови и резус-фактор

Название теста	Ед.Изм.	31.10.25 12:53 0413248036
Группа крови (первичное определение)		Группа крови (AB0): AB IV Резус-принадлежность (D): Rh+ ФИО врача, проводившего определение: Козырева Регина Владимировна Дата: 31.10.2025
Группа крови		AB IV
Резус-фактор Rh		положительный
Фенотип Rh		DCCee
Антиген Келл		отрицательный

Свертывающая система крови(ССК)

Название теста	Ед.Изм.	31.10.25 12:53

		0413248033
Фибриноген	г/л	3.57
Протромбиновое время(полуавтомат)	сек	**12.8** >
Протромбиновый индекс	%	95.0
МНО	у.е.	1.017

Группа крови (AB0): AB IV
Резус-принадлежность (D): Rh+

01.11.2025
04.11.2025

Название теста	Ед.Изм.	04.11.25 09:46 0413248044
С-реактивный белок	мг/л	**48.00** >

Соотношение лейкоцитов в крови (подсчет формулы крови)

Название теста	Ед.Изм.	04.11.25 09:45 0412188922
WBC Лейкоциты	10^9/л	**3.86** <
Нейтрофилы палочкоядерные	%	**9.0** >
Нейтрофилы сегментоядерные	%	**63.0** >
Лимфоциты	%	23.0
Моноциты	%	5.0

Название теста	Ед.Изм.	04.11.25 18:39 0413248047
Калий	ммоль/л	**1.75** <
Кальций общий	ммоль/л	**1.48** <
Натрий	ммоль/л	139
Хлор	мкмоль/л	**113.35** >

Название теста	Ед.Изм.	04.11.25 18:39 0413248047
Билирубин общий	мкмоль/л	**3.30** <
Билирубин прямой	мкмоль/л	**0.80** <
Билирубин непрямой	мкмоль/л	**2.50** <

05.11.2025

Исследование спинномозговой жидкости (ликвор)

Название теста	Ед.Изм.	31.10.25 12:56 0413175838	05.11.25 11:23 0413175843
Биоматериал		доставлен в 13:30	доставлен в 11:42
Количество	мл	1	2
Цвет		**желтый** >	**желтый** >
Прозрачность		**слабо-мутная** >	**слабо-мутная** >
Цвет (после центрифугирования)		**желтый** >	**желтый** >
Прозрачность(после центрифугирования)		прозрачная	прозрачная
Цитоз	10^6/л	**19.0** >	**5.0** <
Лейкоциты в п/зр		5-6	2-3
Эритроциты неизмененные в п/зр		в значительном количестве	в значительном количестве
Эритроциты измененные в п/зр		5-6	в значительном количестве

AnyScanner

Лимфоциты	%	32	80
Моноциты	%	10	
Нейтрофилы	%	33	13
Макрофаги	%	25	7
Общий белок	г/л	**3.97 >**	**2.72 >**

Исследование уровня глюкозы в спинномозговой жидкости

Название теста	Ед.Изм.	31.10.25 12:56 0413175837	05.11.25 11:23 0413175845
Глюкоза в ликворе	ммоль/л	2.10	2.30

06.11.2025

Копрологическое исследование

Название теста	Ед.Изм.	06.11.25 06:58 0413174135
Консистенция		мазевидная
Цвет		желтый
Жирные кислоты		++
Соли жирных кислот (мыла)		+++
Слизь		+

Бактериологическое исследование слизи с миндалин и задней стенки глотки на аэробные и факультативно-анаэробные микроорганизмы на с идентификацией возбудителей на масс- спектрометре

Исследуемый биоматериал — Отделяемое миндалин

Посев — **При посеве материала обнаружен рост микроорганизмов**

При посеве выделены:

1. Staphylococcus aureus — 1*10^7 КОЕ/мл
2. Escherichia coli — 1*10^7 КОЕ/мл
3. Acinetobacter baumannii — 1*10^7 КОЕ/мл
4. Candida albicans — 1*10^7 КОЕ/мл

Общий анализ крови(капиллярная кровь)

Название теста	Ед.Изм.	06.11.25 14:32 0412664026
Гемоглобин	г/л	**117.0 <**
Эритроциты	10^12/л	3.91
Лейкоциты	10^9/л	4.20
MCV- Средн.объем эритроцитов	fL	82.4
MCH- Ср.содерж. Hb в 1 эритроците	pg	29.9
MCHC- Ср.конц. Hb в эритроц.	г/л	363.0
RDW-CV Коэф.вариации ширины распредел. эритроцитов	%	14.1
MPV- Средн.объем тромбоцитов	fL	7.4
Гематокрит	1	**32.200 <**
Тромбоциты	10^9/л	251
RDW-SD Стандартное отклонение ширины распредел. эритроцитов	%	46.30
P-LCR- Отнош.крупных тр. к общ.кол-ву	%	13.6
PCT- Тромбокрит	%	0.180
PDW- Индекс расп.по объему тр.	%	9.3
Лимфоциты % (анализатор)	%	27.6
Лимфоциты # (анализатор)	10^9/л	1.2
Гранулоциты % (анализатор)	%	64.7
Гранулоциты # (анализатор)	10^9/л	2.7
Средние клетки% (анализатор)	%	7.7

AnyScanner

Средние клетки# (анализатор)	10^9/л	0.30

Общий (клинический) анализ крови(венозная кровь)

Название теста	Ед.Изм.	04.11.25 18:39 0413248048	06.11.25 20:13 0413174136
Гемоглобин	г/л	**101.0** <	129.0
Эритроциты	10^12/л	**3.61** <	4.63
Лейкоциты	10^9/л	**10.67** >	4.67
MCV- Средн.объем эритроцитов	fL	82.8	82.9
MCH- Ср.содерж. Hb в 1 эритроците	pg	28.0	27.9
MCHC- Ср.конц. Hb в эритроц.	г/л	338.0	336.0
RDW-CV Коэф.вариации ширины распредел. эритро-цитов	%	13.1	12.9
MPV- Средн.объем тромбоцитов	fL	8.9	9.2
Гематокрит	1	**29.900** <	38.400
Тромбоциты	10^9/л	373	193
RDW-SD Стандартное отклонение ширины распредел. эритроцитов	%	40.30	39.50
P-LCR- Отнош.крупных тр. к общ.кол-ву	%	15.1	18.1
PCT- Тромбокрит	%	0.330	0.180
PDW- Индекс расп.по объему тр.	%	8.7	8.9
Нейтрофилы % (анализатор)	%	67.0	63.4
Нейтрофилы # (анализатор)	10^9/л	**7.15** >	2.96
Лимфоциты % (анализатор)	%	21.5	28.7
Лимфоциты # (анализатор)	10^9/л	2.3	1.3
Моноциты % (анализатор)	%	**11.2** >	4.7
Моноциты # (анализатор)	10^9/л	**1.20** >	0.22
Эозинофилы % (анализатор)	%	**0.2** <	2.8
Эозинофилы # (анализатор)	10^9/л	0.02	0.13
Базофилы % (анализатор)	%	0.1	0.4
Базофилы # (анализатор)	10^9/л	0.01	0.02

07.11.2025

Кислотно-щелочное равновесие (состояние)

Название теста	Ед.Изм.	04.11.25 09:45 0413248043	07.11.25 08:15 0413248055
pH	pH	7.41	7.34
pCO2	mmHg	46	40
pO2	mmHg	33	39
Na+	ммоль/л	**128** <	**134** <
K+	ммоль/л	3.6	**2.5** <
Ca++	ммоль/л	**0.92** <	**0.43** <
Глюкоза	ммоль/л	4.9	**3.4** <
Лактат	ммоль/л	1.3	1.1
Гематокрит(HCT)	%	**40** <	**35** <
pH(T)	1	7.41	7.34
pCO2(T)	mmHg	45	40
pO2(T)	mmHg	**32.00** <	**39.00** <
Ca++(pH7.4)	ммоль/л	0.92	0.42
HCO3-	ммоль/л	29.2	**21.6** <
HCO3std	ммоль/л	27.0	21.3
TCO2	ммоль/л	30.6	**22.8** <
BEecf	ммоль/л	**3.6** >	**-4.1** <

AnyScanner

c(B)	ммоль/л	**3.8 >**	**-3.9 <**
SO2c	%	64	70
Гемоглобин	g/L	132	116

Определение чувствительности микроорганизмов к антимикробным химиотерапевтическим препаратам диско-диффузионным методом

Исследуемый биоматериал — Отделяемое миндалин
Посев — **При посеве материала обнаружен рост микроорганизмов**
При посеве выделены:
1. Acinetobacter baumannii — 1*10^7 КОЕ/мл

Антибиотики/Культуры	Acinetobacter baumannii
Amikacin	S
Ciprofloxacin	I
Imipenem	S
Levofloxacin	S
Meropenem	S

Легенда: "S" - Чувствительный, "I" - Чувствительный при увеличении экспозиции

10.11.2025

Бактериологическое исследование кала на сальмонеллы (Salmonella spp.)

Название теста	Ед.Изм.	06.11.25 06:58 0413174134
Посев на сальмонеллез		Возбудители сальмонеллеза не обнаружены

12.11.2025

Микробиологическое исследование спинномозговой жидкости на аэробные и факультативно-анаэробные условно-патогенные микроорганизмы

Название теста	Ед.Изм.	31.10.25 12:55 0413175839	05.11.25 11:23 0413175844
Исследуемый биоматериал		Ликвор	Ликвор
Посев		При посеве роста микроорганизмов не выявлено	При посеве роста микроорганизмов не выявлено
Название теста	Ед.Изм.	04.11.25 09:46 0413248045	12.11.25 08:49 0412188923
С-реактивный белок LA	мг/л	**47.20 >**	**67.52 >**
Название теста	Ед.Изм.	31.10.25 12:53 0413248034	12.11.25 08:49 0412188923
АСТ	Ед/л	22.5	37.0
Название теста	Ед.Изм.	31.10.25 12:53 0413248035	12.11.25 08:48 0413248071
Скорость оседания эритроцитов	мм/час	**25 >**	**16 >**
Гемоглобин	г/л	127.0	**115.0 <**
Эритроциты	10^12/л	4.55	4.17
Лейкоциты	10^9/л	**9.10 >**	8.69
MCV- Средн.объем эритроцитов	fL	84.6	85.6
MCH- Ср.содерж. Hb в 1 эритроците	pg	27.9	27.6
MCHC- Ср.конц. Hb в эритроц.	г/л	330.0	322.0
RDW-CV Коэф.вариации ширины распредел. эритроцитов	%	13.3	13.6
MPV- Средн.объем тромбоцитов	fL	8.4	9.9
Гематокрит	1	38.500	**35.700 <**
Тромбоциты	10^9/л	**619 >**	222
RDW-SD Стандартное отклонение ширины	%	41.70	44.20

AnyScanner

распредел. эритроцитов			
P-LCR- Отнош.крупных тр. к общ.кол-ву	%	**12.1 <**	25.8
PCT- Тромбокрит	%	**0.520 >**	0.220
PDW- Индекс расп.по объему тр.	%	8.2	11.5
Нейтрофилы % (анализатор)	%	59.2	53.8
Нейтрофилы # (анализатор)	10^9/л	5.38	4.67
Лимфоциты % (анализатор)	%	28.8	28.2
Лимфоциты # (анализатор)	10^9/л	2.6	2.5
Моноциты % (анализатор)	%	10.5	**13.6 >**
Моноциты # (анализатор)	10^9/л	**0.96 >**	**1.18 >**
Эозинофилы % (анализатор)	%	1.2	4.1
Эозинофилы # (анализатор)	10^9/л	0.11	**0.36 >**
Базофилы % (анализатор)	%	0.3	0.3
Базофилы # (анализатор)	10^9/л	0.03	0.03
Гранулоциты % (анализатор)	%		**0.1 <**
Гранулоциты # (анализатор)	10^9/л		**0.0 <**
П/я нейтрофилы	%	1.0	
С/я нейтрофилы	%	59.0	
Лимфоциты	%	29.0	
Моноциты	%	10.0	
Эозинофилы	%	1.0	

Исследование уровня прокальцитонина в крови

Название теста	Ед.Изм.	05.11.25 08:30 0413248052	12.11.25 08:49 0413248070
Прокальцитонин	нг/мл	**0.17 >**	**12.61 >**
Название теста	Ед.Изм.	31.10.25 12:53 0413248034	12.11.25 08:49 0412188923
АЛТ	Ед/л	29.6	**50.0 >**
Название теста	Ед.Изм.	31.10.25 12:53 0413248034	12.11.25 08:49 0412188923
Билирубин общий	мкмоль/л	5.00	5.30
Название теста	Ед.Изм.	31.10.25 12:53 0413248034	12.11.25 08:49 0412188923
Общий белок	г/л	73.20	**53.00 <**
Название теста	Ед.Изм.	31.10.25 12:53 0413248034	12.11.25 08:49 0412188923
Креатинин	мкмоль/л	**12.1 <**	**8.0 <**
Название теста	Ед.Изм.	31.10.25 12:53 0413248034	12.11.25 08:49 0412188923
Мочевина	ммоль/л	3.20	3.30
Название теста	Ед.Изм.	31.10.25 12:53 0413248034	12.11.25 08:49 0412188923
Амилаза	Ед/л	**7.9 <**	**6.0 <**
Название теста	Ед.Изм.	31.10.25 12:53 0413248034	12.11.25 08:49 0412188923
Калий	ммоль/л	3.77	4.20
Натрий	ммоль/л	**131 <**	140
Название теста	Ед.Изм.	31.10.25 12:53 0413248034	12.11.25 08:49 0412188923

AnyScanner

Глюкоза	ммоль/л	5.60	5.00

Анализ мочи общий

Название теста	Ед.Изм.	31.10.25 15:51 0413016500	12.11.25 16:12 0413016513
Цвет		светло-желтый	светло-желтый
Прозрачность		прозрачная	прозрачная
Глюкоза	ммоль/л	0.00	0.00
Относительная плотность	мг/мл	1025	1007
Реакция	ед.pH	6.0	7.0
Лейкоциты(станция)	кл/мкл	+- (15)	Не обнаружено
Эритроциты	кл/мкл	не обнаружены	не обнаружены
Нитриты		не обнаружено	не обнаружено
Белок	г/л	**1+ (0.3) >**	следы
Глюкоза	ммоль/л	Не обнаружено	Не обнаружено
Кетоны	ммоль/л	Не обнаружено	Не обнаружено
Уробилиноген	мкмоль/л	3.4-17	3.4-17
Билирубин	мкмоль/л	Не обнаружено	Не обнаружено
Эритроциты	кл/мкл	7.30	
Лейкоциты	кл/мкл	**42.59 >**	
Эпителий плоский	кл/мкл	3.04	
Эпителий переходный	кл/мкл	0.00	
Эпителий почечный	кл/мкл	0.00	
Гиалиновые цилиндры	кл/мкл	0.00	
Эпителиальные цилиндры	кл/мкл	0.00	
Лейкоцитарные цилиндры	кл/мкл	0.00	
Эритроцитарные цилиндры	кл/мкл	0.00	
Зернистые цилиндры	кл/мкл	0.00	
Оксалаты		не обнаружены	
Аморфные фосфаты		отрицательно	
Кристаллы мочевой кислоты		не обнаружены	
Ураты		не обнаружены	
Слизь		+++	
Бактерии		++++	

13.11.2025

Соскоб на энтеробиоз

Название теста	Ед.Изм.	01.11.25 06:57 0413174125	13.11.25 06:46 0413174150
Исследование на энтеробиоз		яйца Enterobius Vermicularis НЕ ОБНАРУЖЕНЫ	яйца Enterobius Vermicularis НЕ ОБНАРУЖЕНЫ

Проведено лечение

Анальгин (500мг/мл) по 0.2мл по необходимости 00:00-23:59 не более 3 раз, в/м, в ягодичную обл ежедневно 5 дней (5 дней выполнения)

Аспаркам по 1/4таб. х 1 раз в день, внутрь независимо от еды ежедневно до отмены

Атропин (1мг/мл) по 0.1мл х 1 раз в день (09:35), в слёзный канал, медленно, в оба глаза однократно (1 день выполнения)

Атропин (1мг/мл) по 0.1мл х 1 раз в день (13:55), в слёзный канал, медленно, в оба глаза однократно (1 день выполнения)

Бифидумбактерин (порошок для приготовления р-ра) по 1шт. х 1 раз в день, внутрь независимо от еды ежедневно до отмены

Гепарин натрия (5000МЕ/мл) по 0.02мл х 1 раз в день (cito!), в/в капельно однократно (1 день выполнения)

Гепарин натрия (5000МЕ/мл) по 0.05мл х 1 раз в день (cito!), в/в капельно, в правую руку однократно (1 день выполнения)

Гепарин натрия (5000МЕ/мл) по 0.1мл х 1 раз в день, в/в, очень медленно однократно (1 день выполнения)

Гепарин натрия (5000МЕ/мл) по 0.2мл х 1 раз в день (cito!), в/в капельно, в правую руку однократно (1 день выполнения)

Глюкоза (5%) по 100мл х 1 раз в день (cito!), в/в, медленно однократно (1 день выполнения)

Дексаметазон (4мг/мл) по 0.5мл х 1 раз в день, в/м, медленно, в ягодичную обл ежедневно 3 дня (3 дня выполнения)

Дексаметазон (4мг/мл) по 0.5мл х 1 раз в день (cito!), в/м, медленно, в ягодичную обл однократно (1 день

AnyScanner

выполнения)
Депакин (57.64мг\мл сироп) по 1.3мл х 2 раза в день, внутрь после еды ежедневно до отмены
Диакарб 250мг по 1/4таб. х 1 раз в день, внутрь после еды ежедневно до отмены
Калия хлорид+Глюкоза х 2 раза в день, в/в ежедневно до отмены
1.Калия хлорид (40мг/мл концентрат для инф.) 15мл
2.Глюкоза (5%) 100мл
Калия хлорид+Глюкоза по необходимости 00:00-23:59 не более 2 раз, в/в капельно, в подключичный катетер ежедневно до отмены
1.Калия хлорид (40мг/мл концентрат для инф.) 15мл
2.Глюкоза (5%) 100мл
Клоназепам 0.5мг по 1/2таб. х 1 раз в день, внутрь независимо от еды ежедневно до отмены
Клоназепам 0.5мг по 1/4таб. х 1 раз в день, внутрь независимо от еды ежедневно до отмены
Натрия хлорид (0.9%) 200мл х 1 раз в день (cito!), в/в капельно, в правую руку ежедневно 3 дня (3 дня выполнения)
Натрия хлорид (0.9%) 200мл х 1 раз в день (cito!), в/в капельно, в правую руку однократно (1 день выполнения)
Натрия хлорид (0.9%) 250мл х 1 раз в день (cito!), в/в капельно, в правую руку однократно (1 день выполнения)
Натрия хлорид (0.9%) по 100мл х 1 раз в день (cito!), в/в, медленно однократно (1 день выполнения)
Натрия хлорид (0.9%) по 50мл х 1 раз в день (10:00), в/в капельно однократно (1 день выполнения)
ПЛАЗМАФУЗОЛ (раствор для инф.) по 250мл х 1 раз в день, в/в капельно, в подключичный катетер ежедневно до отмены
Папаверина гидрохлорид (20мг/мл) по 0.2мл по необходимости 00:00-23:59 не более 3 раз, в/м, в ягодичную обл ежедневно 2 дня (2 дня выполнения)
Севофлуран (жидкость) по 30мл х 1 раз в день (10:00) ингаляционно однократно (1 день выполнения)
Сибазон (5мг/мл) по 0.5мл х 1 раз в день (cito!), в/м, в ягодичную обл однократно (1 день выполнения)
Сибазон (5мг/мл) по 1мл х 1 раз в день (cito!), в/м, медленно, в ягодичную обл однократно (1 день выполнения)
Смекта (порошок д/сусп 3г) по 1доза х 1 раз в день, внутрь независимо от еды 3 дня (05.11.2025, 06.11.2025, 07.11.2025)
Смекта (порошок д/сусп 3г) по 1доза х 1 раз в день, внутрь независимо от еды 4 дня (05.11.2025, 06.11.2025, 07.11.2025, 08.11.2025)
Смекта (порошок д/сусп 3г) по 1доза х 1 раз в день, внутрь независимо от еды ежедневно 3 дня (3 дня выполнения)
Смекта (порошок д/сусп 3г) по 1доза х 2 раза в день, внутрь независимо от еды ежедневно 3 дня (3 дня выполнения)
Суксаметония хлорид (20мг/мл) по 0.5мл х 1 раз в день (10:00), в/в однократно (1 день выполнения)
Фентанил (50мкг/мл) 2мл х 1 раз в день (10:00), в/в инфузомат однократно (1 день выполнения)
Цефекон Д (свеча) 250мг по необходимости 00:00-23:59 ректально ежедневно до отмены
Энтерол (капсула 250мг) по 1/2капс. х 2 раза в день, внутрь независимо от еды 5 дней (05.11.2025, 06.11.2025, 07.11.2025, 08.11.2025, 09.11.2025)
Энтерол (капсула 250мг) по 1/2капс. х 2 раза в день, внутрь независимо от еды ежедневно 5 дней (5 дней выполнения)

05.11.2025 / Осмотр (консультация) врача-педиатра детского торакального хирургического отделения / Карпова Любовь Ананьевна

ДНЕВНИК

Время осмотра : 05.11.2025 10:02:40
Общее состояние: тяжелое

Динамика состояния

Находится в ДНХО с 31.10.25г с Ds: Внутренняя посттравматическая, постгеморрагическая постатрофическая прогрессирующая арезорбтивная гидроцефалия. Грубый спастический тетрапарез, с преобладанием по правой стороне, бульбарные нарушения, глазодвигательные нарушения (альтернирующее сходящееся косоглазие), зрительные нарушения (нисходящая атрофия ДЗН обоих глаз), задержка формирования психомоторных навыков, предречевого развития. Позиционная кривошея влево. Умеренно выраженное нарушение статодинамических функций, GMFCS V. Состояние после операций: 01.08.25г удаление субдуральной гематомы, 21.08.25 вентрикуло - субгалеальное шунтирование, 03.09.25г наружное закрытое дренирование переднего рога правого бокового желудочка, 06.10.25г вентрикуло-субгалеальное шунтирование, удаление наружного дренажа) Осл: вторичный бактериальный менингоэнцефалит от 10.2025г. Сопутствующий: структурная эпилепсия (посттравматическая) с умеренными по частоте тоническими, клоническими приступами.
С 31.10.25г у ребенка отмечались проявления острого гастроэнтерита, получал симптоматическую терапию

нтеросорбенты, пробиотики, инфузионную регидратационную терапию). На фоне лечения гастроинтестинальные проявления практически купированы, температура тела в норме, эпизоды десатурации не повторялись, аппетит сохранен. Состояние ребенка тяжелое, тяжесть состояния обусловлена неврологическим дефицитом. Со слов матери, соску сосет хорошо, высасывает по 90 мл, затем засыпает. Ребенок осмотрен во время сна. Кожные покровы чистые, бледно-розовые, умеренной влажности. Отеков, пастозности нет. Зев спокоен, слизистая полости рта влажная, чистая. Носовое дыхание свободное, отделяемого нет. Дыхание во время сна с регулярными апноэ до 5-7 сек, чередующимися 3-4-мя глубокими дыхательными движениями. В легких дыхание жесткое, одинаково проводится по всем полям, хрипов нет. ЧД-28 в мин. SpO2(на воздухе)-96-97% Тоны сердца приглушены, ритмичные, ЧСС-126 в мин. Живот мягкий, безболезненный. Печень+1,0, селезенка не пальпируется. Стул накануне вечером 1 раз водянистый, затем скудный, к/образный. Мочеиспускание не нарушено, диурез (со слов) снижен.
В разв анализе крови от 05.11.25г: Эр-3,65*10/12, Hb-100 г/л; L-5,52*10/9, п/я-3, с/я-32, мон-13, СОЭ-25 мм/ч. В б/хим анализе крови АЛТ-345 Ед/л при нормальных показателях АСТ, сниженных показателях билирубина.

На рентгенограммах органов грудной полости в двух проекциях от 04.11.25г: костных травматических, деструктивных изменений видимых ребер и грудного отдела позвоночника не выявлено. Легкие расправлены, на фоне обогащенного легочного рисунка, вероятно, за счет перибронхиального и интерстициального компонентов отмечается некоторое диффузное снижение пневматизации по легочным полям, более выраженное в S3, S4, S5 верхней доли слева. Корни структурны, не расширены. Тень средостения не расширена, несколько смещена влево за счет погрешности в укладке. Купол диафрагмы ровный, четкий. Синусы свободны. Тень ЦВК слева, конец катетера на уровне правого кардиовазального угла.
Con Ds: Острый гастроэнтерит, улучшение.
Анемия нормохромная нормоцитарная, легкой степени тяжести.
Учитывая отсутствие лихорадки, кашля, изменения на рентгенограмме органов грудной клетки можно расценивать как гиповентиляцию у ребенка с дыхательными расстройствами центрального генеза.
Контроль веса ребенка ежедневно, контроль диуреза. Б/хим анализ крови: КФК, КФК-МВ, ГГТП. ЭКГ, ЭХОКС, УЗИ органов брюшной полости.

Продолжать прием энтеросорбентов (Смекта 1 порошок/сутки в разведении внутрь дробно), пробиотики (Энтерол 250 мг 2 раза в день до 7 дней)
Осмотр в динамике.

06.11.2025 / Осмотр (консультация) врача-анестезиолога / Кснаткин Владимир Владимирович
Дата время осмотра: 06.11.2025 09:00

Диагноз :

КЛИНИЧЕСКИЙ ДИАГНОЗ:Основной: Внутренняя посттравматическая, постгеморрагическая постатрофическая прогрессирующая арезорбтивная гидроцефалия. Грубый спастический тетрапарез, с преобладанием по правой стороне, бульбарные нарушения, глазодвигательные нарушения (альтернирующее сходящееся косоглазие), зрительные нарушения (нисходящая атрофия ДЗН обоих глаз), задержка формирования психомоторных навыков, предречевого развития. Позиционная кривошея влево. Умеренно выраженное нарушение статодинамических функций, GMFCS V. Состояние после операций:01.08.25 удаление субдуральной гематомы, 21.08.25 вентрикуло - субгалеальное шунтирование, 03.09.25 наружное закрытое дренирование переднего рога правого бокового желудочка, 06.10.25 вентрикуло-субгалеальное шунтирование, удаление наружного дренажа) Осл: вторичный бактериальный менингоэнцефалит от 10.2025г.Сопутствующий: структурная эпилепсия (посттравматическая) с умеренными по частоте тоническими, клоническими приступами. ОСНОВНОЙ КЛИНИЧЕСКИЙ: Код по МКБ10: G91.1 (3252) Обструктивная гидроцефалия Дата постановки диагноза: 01.11.2025 Характер заболевания: хроническое, известное ранее
Жалобы беспокойство
Аллергические реакции на лекарственные препараты: отрицает
другие аллергические реакции: отрицает
Выраженность боли по ВАШ (визуально-аналоговой шкале): 4 баллов: Умеренная боль
Физикальное исследование
общее состояние: тяжелое; кожные покровы: Бледные; отеки: Нет; видимые слизистые оболочки: бледно-розовые; подкожно-жировая клетчатка развита: умеренно; периферические лимфоузлы: не увеличены, безболезненны, эластичны; аускультативно дыхание: Везикулярное хрипы: Нет; живот: Мягкий при поверхностной пальпации: мягкий, безболезненный во всех отделах; стул: в норме.; симптомы раздражения брюшины: отрицательные; мочевыполовая система симптом поколачивания по пояснице: отрицательный, почки: не пальпируются, мочеиспускание: нормальное, безболезненное; зрачки: D=S, реакции на свет живые симметричные; менингеальные симптомы: отсутствуют; температура тела: 36.6 град. С; пульс: 120 уд. в мин.; артериальное давление: 80\40 мм рт. ст.; масса тела: 7.6 кг; состояние вен конечностей: без изменений; наличие зубных протезов: нет **Результаты медицинского обследования**

AnyScanner

группа крови: AB IV резус-принадлежность: Rh+, антиген K1 системы Kell: K-
интерпретация электрокардиографических данных
Планируемый вид анестезиологического пособия : эндотрахеальный наркоз:
Мониторинг жизненно-важных функций организма : ЧСС, АД, SPO2, pCO2
Оценка по шкале ASA : Пациент с тяжелым системным заболеванием (III)
Оценка операционно-анестезиологического риска : 3
Степень риска III
Прогностическая оценка трудности интубации : Класс 1
Рекомендована предоперационная установка назогастрального зонда: да

Сведения о пациенте:
Масса тела: 7.6
рост: 66 Группа крови: AB IV
резус-принадлежность: Rh+, антиген K1 системы Kell: K-
ИДС на катетеризацию центральной вены оформлено, в наличии: нет
Сведения об оперативном вмешательстве (операции):
Наименование оперативного вмешательства: **шунтирование**
Длительность:
операции: 50 м. анестезиологического пособия: 1 ч.
начало анестезии: 06.11.2025 10:00, окончание анестезии: 06.11.2025 11:00 Операция: экстренная
, Положение на операционном столе: горизонтальное на спине, Назогастральный зонд установлен: предоперационно Венозный доступ:
Установлен предоперационно
Премедикация (наименование лекарственных препаратов, дозы путь и кратность введения): Sol.Atropini 1 мг/мл - 0.1 ml в/м
Операционно-анестезиологический риск: 3

Мониторинг жизненно-важных функций организма

Сердечный ритм: синусовый, АД 80\40 мм рт. ст., 85\40 мм рт. ст., ЧСС 124 кол-во в мин., 128 кол-во в мин., 130 кол-во в мин., Температура тела: 36.5, SatO2 99 %, 99 %, 99 %, ЧД: 26 кол-во в мин. **Способ проведения анестезиологического пособия** : эндотрахеальный наркоз
Вводный наркоз (используемые препараты, режим дозирования)
Sevoflurani + O2 в об.%
Врач анестезиолог-реаниматолог: Врач-анестезиолог-реаниматолог, Кснаткин Владимир Владимирович
Медицинская сестра-анестезист: Белоусова Галина Вячеславовна
Путь введения анестетика: ингаляционный
Миоплегия: Суксаметония хлорид 20мг/мл - 0.5 мл
Интубация : с 1 попытки вид: оротрахеальная
Интубационная трубка номер: 3.5
Газовый состав дыхательной смеси : O2/возд.смесь 1/1 FiO2=0,6 испаряемый анестетик (название): SEVOFLURANE, об%: 2.5
Наркозный аппарат (производитель, марка): MINDRAY
Параметры искусственной вентиляции легких (ИВЛ) : PSV дыхательный объем (ДО): 70 мл, минутный объем дыхания (МОД): 1.8 л/мин, пиковое давление: 20 см водного столба
Базовый введенный наркоз (используемые препараты, режим дозирования)

Sol. Phentanyli 50mkg/ml - 2 ml в/в титрованием
Sevoflurani 2.5 об.%

Врач анестезиолог-реаниматолог: Врач-анестезиолог-реаниматолог, Кснаткин Владимир Владимирович
Медицинская сестра-анестезист: Белоусова Галина Вячеславовна
Исход анестезии: благоприятный
Пробуждение : на операционном столе:
Особенности пробуждения: без особенностей
Сознание, самостоятельное дыхание: восстановлены в полном объеме
Декураризация: не проводилась
Переведен: в отделение дата, время перевода: 06.11.2025 11:20
Гидробаланс (по состоянию пациента) кристаллоиды: 50 мл
Врач анестезиолог-реаниматолог : Врач-анестезиолог-реаниматолог, Кснаткин Владимир Владимирович
Врач-специалист, принявший пациента после проведенного анестезиологического пособия : Давыдова Олеся Васильевна
Введенный наркоз (используемые препараты,)

Sol. Phentanyli 50mkg/ml - 2 ml в/в титрованием

Медицинская сестра-анестезист: Белоусова Галина Вячеславовна

AnyScanner

Врач анестезиолог-реаниматолог: Врач-анестезиолог-реаниматолог, Кснаткин Владимир Владимирович

07.11.2025 / Прием (осмотр, консультация) врача-невролога детский первичный / Ческидова Инна Иннокентьевна

Общее состояние: тяжелое

ЖАЛОБЫ ПРИ ОСМОТРЕ

Ребенок находится в ДНХО с диагнозом: Внутренняя посттравматическая, постгеморрагическая постатрофическая прогрессирующая арезорбтивная гидроцефалия. Грубый спастический тетрапарез, с преобладанием по правой стороне, бульбарные нарушения, глазодвигательные нарушения (альтернирующее сходящееся косоглазие), зрительные нарушения (нисходящая атрофия ДЗН обоих глаз), задержка формирования психомоторных навыков, предречевого развития. Позиционная кривошея влево. Умеренно выраженное нарушение статодинамических функций, GMFCS V.

Состояние после операций:01.08.25 удаление субдуральной гематомы, 21.08.25 вентрикуло - субгалеальное шунтирование, 03.09.25 наружное закрытое дренирование переднего рога правого бокового желудочка, 06.10.25 вентрикуло-субгалеальное шунтирование, удаление наружного дренажа)

Осл: вторичный бактериальный менингоэнцефалит от 10.2025г.

Сопутствующий: структурная эпилепсия (посттравматическая) с умеренными по частоте тоническими, клоническими приступами.

В течении 1х суток после операции отмечалось два судорожных тонико-клонических приступа с заведением глаз, общим цианозом, купировались на введении р-ра Диазепам 0,5%-1мл.

Невротические симптомы и особенности личности : На момент осмотра ребенок в сознании (15б Глазго), на осмотр реагирует усилением двигательной активности в конечностях, ЧМН: глазные щели D<S, зрачки D=S, фотореакция живая, содружественная. Альтернирующее сходящееся косоглазие (непаралитическое), горизонтальный нистагм при повороте головы. Лицо симметрично, язык по средней линии. НГС чуть сглажена справа при плаче, рот чаще приоткрыт в покое. Фонация не нарушена. При кормлении периодически поперхивается. Глоточный рефлекс с истощением, мягкое небо приподнимается. Пассивные и активные повороты головы не ограничены, преобладает в покое позиционная установка с разворотом головы влево и приведением ее к правому плечу; выгибается дугой. Мышечная дистония, формируется гипертонус сгибателей. Сухожильные рефлексы высокие, несколько D>S, с расширенными зонами. Патологические знаки: бабинский, D>S. Физиологические рефлексы: угнетены - тракция нарушена (не подтягивается, голову не фиксирует), опора отсутствует на ножки. Взгляд фиксирует, на взрослом внимание акцентирует продолжительней, пытается следить, гулить. Голову удерживает слабо, в положении лежа на животе начал приподнимать, фиксировать непродолжительно (мамой представлено видео) К игрушкам не тянется, при вкладывании удерживает за счет повышенного хватательного рефлекса. Естественные отправления в памперс.

Сон : прерывистый

Менингеальные симптомы : отрицательные

Учитывая данные анамнеза, жалоб, неврологического статуса, соматического статуса, проведенных обследований выставлен диагноз: :

Диагноз без изменений.

6.11.25г операция: Удаление субгалеального дренажа. Вентрикулоперитонеальное шунтирование слева.

Учитывая участившиеся судорожные приступы. целесообразно увеличить дозу Клоназепама 0,5мг по 1\2т х2р.

Депакин (сироп) по 76мг (1.3мл) х2р \сут, с интервалом 12ч.

КЭЭГ в динамике планируется 10.11.25.

При возникновении приступа- р-р Диазепам 0,5%-1мл парентерально ситуационно.

б\х ан. крови в динамике (билирубин, АСТ, АЛТ, креатинин, ЩФ, электролиты).

р-р Эль-кар 30 % по 5кал.х2р до кормления, 1мес.

Осмотр в динамике.

10.11.2025 / Прием (осмотр, консультация) врача-офтальмолога детский / Бахарева Елена Леонидовна

Общее состояние: средней тяжести

Офтальмологический анамнез :

Глазное дно OU: ДЗН бледные.

Границы ДЗН: четкие.

Вены умеренно расширены,

Артерии: умеренно сужены.

Ход сосудов: умеренно извитой.

Сетчатка: без патологии.

Заключение: по состоянию глазного дна можно думать о ч/ атрофии ДЗН обоих глаз.

Контроль глазного дна 17.11.25

AnyScanner

Неврологический статус: ребенок в сознании (15б Глазго), на осмотр реагирует усилением двигательной активности в конечностях, беспокойством, тихим плачем. ЧМН: глазные щели D=S, зрачки D=S, фотореакции (+), взгляд фиксирует лучше, прослеживает активнее, косоглазие альтернирующее сходящееся; нистагм непостоянный горизонтальный. Лицо симметрично, язык в полости рта, без девиации. НГС чуть сглажена справа при плаче, рот чаще приоткрыт в покое. Фонация не нарушена. При кормлении периодически поперхивается (осмотрен; сосет дробно, активнее в контроле, смесь несколько подтекает с уголков рта). Глоточный рефлекс с истощением, мягкое небо приподнимается. Пассивные и активные повороты головы не ограничены, преобладает в покое позиционная установка с разворотом головы влево и приведением ее к правому плечу; выгибается дугой. Мышечный тонус изменен по пирамидному типу, чуть ярче по правой стороне (разница в контроле менее выражена в сравнении с поступлением). Сухожильные рефлексы высокие, несколько D>S, с расширенными зонами. Патологические знаки: бабинский, D>S. Физиологические рефлексы: угнетены - тракция нарушена (не подтягивается, голову не фиксирует), опора отсутствует на ножки. Судорог не зафиксировано, 'выгибается' при беспокойстве с запрокидыванием головы. Оценка моторного и нервно-психического развития: взгляд фиксирует, на взрослом внимание акцентирует продолжительней, эмоциональный отклик стал ярче в контроле, стал больше выдавать предречевой продукции (протяжные гласные, более эмоциональные). Голову удерживает слабо, в положении лежа на животе начал приподнимать, фиксировать непродолжительно. К игрушкам не тянется, при вкладывании удерживает за счет повышенного хватательного.
Локально: в правой теменно-височной области определяется полоть субгалеального кармана, при пальпации напряжена.
В условиях перевязочного кабинета, после обработки операционного поля произведена тунеллированная пункция кармана, ликвор слегка желтоватого цвета, взять на анализ, удалено 100 мл. Ас повязка.
Осмотрен педиатром, диагноз: Острый гастроэнтероколит неуточненный. Рекомендации учтены, сделаны дополнительные назначения. Ребенок переведен в бокс №2
Получал: симптоматическую терапию. На фоне проводимой терапии состояние ребенка стабилизировалось, нормотермия, ликвор санирован.
06.11.25г операция: "Вентрикуло-перитонеальное шунтирование слева" (клапан низкого давления).
"Удаление вентрикуло-субгалеального дренажа справа.
В послеоперационном периоде получает:антибактериальную, симптоматическую терапиюНеврологический статус: ребенок в сознании (15б Глазго), на осмотр реагирует усилением двигательной активности в конечностях, беспокойством, тихим плачем. ЧМН: глазные щели D=S, зрачки D=S, фотореакции (+), косоглазие альтернирующее сходящееся; нистагм непостоянный горизонтальный. Лицо симметрично, язык в полости рта, без девиации. НГС чуть сглажена справа при плаче, рот чаще приоткрыт в покое. Фонация не нарушена. При кормлении периодически поперхивается (осмотрен; сосет дробно, активнее в контроле, смесь несколько подтекает с уголков рта). Глоточный рефлекс с истощением, мягкое небо приподнимается. Пассивные и активные повороты головы не ограничены, преобладает в покое позиционная установка с разворотом головы влево и приведением ее к правому плечу; выгибается дугой. Мышечный тонус изменен по пирамидному типу, чуть ярче по правой стороне (разница в контроле менее выражена в сравнении с поступлением). Сухожильные рефлексы высокие, несколько D>S, с расширенными зонами. Патологические знаки: бабинский, D>S. Физиологические рефлексы: угнетены - тракция нарушена (не подтягивается, голову не фиксирует), опора отсутствует на ножки. Судорог не зафиксировано, 'выгибается' при беспокойстве с запрокидыванием головы. Оценка моторного и нервно-психического развития: взгляд фиксирует, на взрослом внимание акцентирует продолжительней, эмоциональный отклик стал ярче в контроле, стал больше выдавать предречевой продукции (протяжные гласные, более эмоциональные). Голову удерживает слабо, в положении лежа на животе начал приподнимать, фиксировать непродолжительно. К игрушкам не тянется, при вкладывании удерживает за счет повышенного хватательного.
Локально: повязки сухие, швы спокойны. Перевязка. Ас повязка. Большой родничок эутоничен
МСКТ головного мозга в динамике от 07.11.25г: В сравнении с 03.11.2025:Шунт установлен в передний рог левого бокового желудочка. По ходу шунта и в передних отделах передних рогов боковых желудочков определяются пузырьки газа. Сохраняются участки САК. Степень утолщения экстракраниальных мягких тканей правой теменной области уменьшилась. Размеры 4 желудочка уменьшились. компрессии ствола мозга к скату не определяется.Некоторая положительная динамика, в виде уменьшения размеров 4 желудочка и его компрессии ствола мозга. Пневмоцефалия.
Анализы крови в пределах возрастной дозировки
Осмотрен неврологом, учитывая участившиеся судорожные приступы доза Клоназепама увеличена.
ЭЭГ от 10.11.25г: Диффузные изменения биоэлектрической активности головного мозга.Реактивность конвекситальной коры на афферентные раздражители адекватная.Иктальная (приступная) и интериктальная (межприступная) эпилептиформная активность в состоянии активного бодрствования на момент настоящего исследования не зарегистрирована.
В послеоперационном периоде получал лечение: антибактериальную, противовирусную, отхаркивающую, симптоматическую терапию, перевязки. На фоне лечения состояние ребенка стабилизировалось. Жалобы на беспокойство ребенка уменьшились. Сохраняются периодические судорожные приступы. На момент осмотра ребенок в сознании (15б Глазго), на осмотр реагирует усилением двигательной активности в конечностях, ЧМН: глазные щели D<S, зрачки D=S, фотореакция живая, содружественная. Альтернирующее сходящееся

AnyScanner

,соглазие (непаралитическое), горизонтальный нистагм при повороте головы. Лицо симметрично, язык по средней линии. НГС чуть сглажена справа при плаче, рот чаще приоткрыт в покое. Фонация не нарушена. При кормлении периодически поперхивается. Глоточный рефлекс с истощением, мягкое небо приподнимается. Пассивные и активные повороты головы не ограничены, преобладает в покое позиционная установка с разворотом головы влево и приведением ее к правому плечу; выгибается дугой. Мышечная дистония, формируется гипертонус сгибателей. Сухожильные рефлексы высокие, несколько D>S, с расширенными зонами. Патологические знаки: бабинский, D>S. Физиологические рефлексы: угнетены - тракция нарушена (не подтягивается, голову не фиксирует), опора отсутствует на ножки. Взгляд фиксирует, на взрослом внимание акцентирует продолжительней, пытается следить, гулить. Голову удерживает слабо, в положении лежа на животе начал приподнимать, фиксировать непродолжительно (мамой представлено видео) К игрушкам не тянется, при вкладывании удерживает за счет повышенного хватательного рефлекса. Естественные отправления в памперс.
Локально: повязки сухие, швы спокойны. перевязка. Ас повязка.
Выписывается в удовлетворительном состоянии под наблюдение врача-невропатолога, хирурга, нейрохирурга в поликлинике по месту жительства. Выписка согласована с заведующим отделением.

Рекомендовано

Наблюдение невролога, хирурга, нейрохирурга в поликлинике по м/жительства;
Избегать тракций, массажа по ходу шунтирующей системы.
Продолжить АЭП в прежнем объеме: Таб. Клоназепам 0,5мг по 1\2т х2р.
Депакин (сироп) по 76мг (1.3мл) х2р \сут, с интервалом 12ч.
КЭЭГ видеомониторинг с депривацией сна (не менее 3 часов) планово амбулаторно
При возникновении приступа- р-р Диазепам 0,5%-1мл парентерально ситуационно.
б\х ан. крови в динамике (билирубин, АСТ, АЛТ, креатинин, ЩФ, электролиты).
р-р Эль-кар 30 % по 5кап.х2р до кормления, 1мес.
Швы обрабатывать раствором бриллиантового зеленого 2%
Швы снять 17.11.25г у хирурга в поликлинике по м/жительства
Осмотр нейрохирурга в динамике через 1 мес;
При ухудшении состояния - консультация нейрохирурга КМКБ №20 в экстренном порядке

В отделении карантина нет.

Врач Давыдова Олеся Васильевна
Заведующий отделением Савельев Юрий Михайлович

stop-dtp.ru

КГБУЗ "КМДКБ №1"

Неврологическое отделение для детей до 1 года

+73912344005, доб. 114

Краевое государственное бюджетное учреждение здравоохранения «Красноярская межрайонная детская клиническая больница № 1» (КГБУЗ «КМДКБ № 1»)
ОГРН 1092468002582
ИНН 2460213604
КПП 246001001

ВЫПИСКА ИЗ ИСТОРИИ БОЛЕЗНИ № 1156/1-25

Пациент Жестяков Матвей Максимович, дата рождения 15.05.2025 находился(ась) в отделении Неврологическое отделение для детей до 1 года с 14.10.2025 по 31.10.2025

Адрес регистрации: Россия, 663148, край Красноярский, р-н Енисейский, с Верхнепашино, Верхнепашинский сельсовет, ул Советская, д.144, кв.8

Фактический адрес: Россия, 663148, край Красноярский, р-н Енисейский, с Верхнепашино, Верхнепашинский сельсовет, ул Советская, д.144, кв.8

КЛИНИЧЕСКИЙ ДИАГНОЗ:

Основной: Состояние после закрытой черепно-мозговой травмы, ушиба головного мозга тяжёлой степени тяжести, травматического САК, субдуральной гематомы правых лобно - височных долей, отёчно - дислокационного синдрома, травматического шока 2 - 3 ст, перенесенного бактериальный вентрикулита, перенесенных операционных вмешательств (01.08.25 удаление субдуральной гематомы, 21.08.25 вентрикуло - субгалеальное пунктирование, 03.09.25 наружное закрытое дренирование переднего рога правого бокового желудочка, 06.10.25 вентрикуло-субгалеальное пунктирование, удаление наружного дренажа) исходом в формирование постатрофической арезорбтивной гидроцефалии со структурными нарушениями головного мозга; грубый спастический тетрапарез, с преобладанием по правой стороне, бульбарные нарушения, глазодвигательные нарушения (альтернирующее сходящееся косоглазие), зрительные нарушения (исходящая атрофия ДЗН обоих глаз), задержка формирования психомоторных навыков, предречевого развития. Позиционная кривошея влево. Умеренно выраженное нарушение статодинамических функций, GMFCS V. Реабилитационный потенциал низкий, клинический прогноз относительно благоприятный.

Осл: вторичный бактериальный менингоэнцефалит от 10.2025г.

Сопутствующий: структурная эпилепсия (посттравматическая) с умеренными по частоте тоническими, клоническими приступами.

ОСНОВНОЙ ВЫПИСКИ: Код по МКБ10: G93.8 (3267) Другие уточненные поражения головного мозга

СОПУТСТВУЮЩИЙ ВЫПИСКИ: Код по МКБ10: G40.2 (3029) Локализованная (фокальная) (парциальная) симптоматическая эпилепсия и эпилептические синдромы с комплексными парциальными судорожными припадками

Жалобы:

на беспокойство; сохраняющиеся судороги преимущественно в виде тонического напряжения, отставание в моторном развитии.

Анамнез заболевания:

автодорожная травма от 07.08.25 в 21.30ч, около с. Верхнепашино; ребенок был сбит легковым автомобилем хонда фит белого цвета, когда находился в коляске. БСМП доставлен в г. Енисейскую РБ, госпитализирован в ОРИТ. По МСКТ ГМ от 07.08-08.08: САК левой лобно-теменной области, с нарастанием отека ГМ. Переведен санавиацией в ДГКХО 20КМКБ, где находился 08.08 - 14.10.2025 с диагнозом: ЗЧМТ, ушиб головного мозга тяжёлой степени тяжести. Травматическое САК. Субдуральная гематома правых лобно - височных долей. Судорожный синдром. Отёчно - дислокационный синдром. Травматический шок 2 - 3 ст. Постатрофическая арезорбтивная гидроцефалия. Нисходящая атрофия ДЗН обоих глаз. Осложнение: Бактериальный вентрикулит. Состояние после операций: 01.08.25 удаление субдуральной гематомы, 21.08.25 вентрикуло - субгалеальное пунктирование, 03.09.25 наружное закрытое дренирование переднего рога правого бокового желудочка, 06.10.25 вентрикуло-субгалеальное пунктирование, удаление наружного дренажа. С учетом стабилизации состояния для дальнейшего наблюдения и лечения переведен в НО для детей до 1 года КМДКБ№1.

AnyScanner

Анамнез жизни:
ребенок родился у соматически здоровых родителей от 1 беременности, 1 срочных родов в 39 недель. Беременность протекала со слов мамы на фоне токсикоза, желудочного кровотечения (оперирована), отеков нижних конечностей, повышения АД (Допегит), преэклампсии. Роды путем ЭКС. При рождении вес 4210гр, рост 60см; выписаны домой на 4ые сутки. Витамин Д получают в проф. дозе; привит по календарю. У невролога на учете не состоял.

ЛАБОРАТОРНЫЕ РЕЗУЛЬТАТЫ / 19.10.25 13:05

С-реактивный белок	17.10 >	мг/л	(0.00 - 5.00)

ЛАБОРАТОРНЫЕ РЕЗУЛЬТАТЫ / 19.10.25 13:05

Калий	0.93	ммоль/л	

ЛАБОРАТОРНЫЕ РЕЗУЛЬТАТЫ / 19.10.25 13:05

Мочевина	3.90	ммоль/л	(1.10 - 8.40)

ЛАБОРАТОРНЫЕ РЕЗУЛЬТАТЫ / 19.10.25 13:05

Креатинин	24.50	мкмоль/л	(18.00 - 48.00)

ЛАБОРАТОРНЫЕ РЕЗУЛЬТАТЫ / 19.10.25 13:05

АСТ	26.5	Ед/л	(4.0 - 69.0)

ЛАБОРАТОРНЫЕ РЕЗУЛЬТАТЫ / 19.10.25 13:05

АЛТ	31.5	Ед/л	(2.0 - 56.0)

ЛАБОРАТОРНЫЕ РЕЗУЛЬТАТЫ / 19.10.25 13:05

Калий	4.50	ммоль/л	(3.50 - 5.50)

ЛАБОРАТОРНЫЕ РЕЗУЛЬТАТЫ / 19.10.25 13:05

Натрий	132.00	ммоль/л	(130.00 - 145.00)

ЛАБОРАТОРНЫЕ РЕЗУЛЬТАТЫ / 19.10.25 13:05

Глюкоза	5.10	ммоль/л	

ЛАБОРАТОРНЫЕ РЕЗУЛЬТАТЫ / 19.10.25 13:05

Кальций ионизированный	1.10 <	ммоль/л	(1.12 - 1.32)

ЛАБОРАТОРНЫЕ РЕЗУЛЬТАТЫ / 19.10.25 13:05

Лактат	5.50 >	ммоль/л	(0.50 - 2.20)

ЛАБОРАТОРНЫЕ РЕЗУЛЬТАТЫ / 19.10.25 13:05

Щелочная фосфатаза	305.70	Ед/л	(48.00 - 449.00)

ЛАБОРАТОРНЫЕ РЕЗУЛЬТАТЫ / 19.10.25 13:05

Фосфор	1.74	ммоль/л	(1.20 - 2.10)

ЛАБОРАТОРНЫЕ РЕЗУЛЬТАТЫ / 19.10.25 13:05

Лактатдегидрогеназа	331.30	Ед/л	(160.00 - 437.00)

ЛАБОРАТОРНЫЕ РЕЗУЛЬТАТЫ / 19.10.25 13:05

Креатинкиназа	132.5	Ед/л	(30.0 - 295.0)

ЛАБОРАТОРНЫЕ РЕЗУЛЬТАТЫ / 20.10.25 10:00

Прокальцитонин	10.00 >	нг/мл	(0.00 - 0.50)

ЛАБОРАТОРНЫЕ РЕЗУЛЬТАТЫ / 20.10.25 13:44

Определение антигенов к возбудителю менингококка (Neisseria meningitidis) и возбудителям бактериального менингита в спинномозговой жидкости

РЛА на антиген H.influenzae type b	Не обнаружен
РЛА на антиген N.meningitidis Y/W135	Не обнаружен
РЛА на антиген N.meningitidis гр A	Не обнаружен
РЛА на антигены N.meningitidis гр B/E. coli K1	Не обнаружен
РЛА на антиген N.meningitidis гр C	Не обнаружен
РЛА на антиген S.pneumoniae	Не обнаружен
РЛА на антиген Streptococcus гр B	Не обнаружен

ЛАБОРАТОРНЫЕ РЕЗУЛЬТАТЫ / 20.10.25 13:49

Микроскопическое исследование спинномозговой жидкости на менингококк (Neisseria meningiditis)

Neisseria meningitidis	менингококки не обнаружены

ЛАБОРАТОРНЫЕ РЕЗУЛЬТАТЫ / 22.10.25 10:39

С-реактивный белок	24.30 >	мг/л	(0.00 - 5.00)

ЛАБОРАТОРНЫЕ РЕЗУЛЬТАТЫ / 23.10.25 09:41

Прокальцитонин	10.00 >	нг/мл	(0.00 - 0.50)

ЛАБОРАТОРНЫЕ РЕЗУЛЬТАТЫ / 23.10.25 10:05

С-реактивный белок	12.20 >	мг/л	(0.00 - 5.00)

ЛАБОРАТОРНЫЕ РЕЗУЛЬТАТЫ / 23.10.25 10:05

Мочевина	4.17	ммоль/л	(1.10 - 8.40)

ЛАБОРАТОРНЫЕ РЕЗУЛЬТАТЫ / 23.10.25 10:05

Креатинин	18.30	мкмоль/л	(18.00 - 40.00)

ЛАБОРАТОРНЫЕ РЕЗУЛЬТАТЫ / 23.10.25 10:05

АСТ	20.1	Ед/л	(4.0 - 69.0)

ЛАБОРАТОРНЫЕ РЕЗУЛЬТАТЫ / 23.10.25 10:05

АЛТ	13.5	Ед/л	(7.0 - 56.0)

ЛАБОРАТОРНЫЕ РЕЗУЛЬТАТЫ / 23.10.25 10:05

Щелочная фосфатаза	259.00	Ед/л	(40.00 - 449.00)

ЛАБОРАТОРНЫЕ РЕЗУЛЬТАТЫ / 24.10.25 10:22

Общий (клинический) анализ мочи

Физико-химические свойства мочи (Анализатор):

Количество	50.00 мл		
Цвет	соломенный		
Прозрачность	прозрачная		
Удельный вес (плотность)	1.015 безразм. ед.	(1.005 - 1.030)	
pH Реакция	6.5 ед.pH	(5.0 - 7.0)	
Эритроциты	не обнаружено		
Лейкоциты	не обнаружено		
Белок (мочи) колич.	0.00 мг/л		
Глюкоза	не обнаружено mmol/L		
Билирубин (колич)	0.00	Мкмоль/л	
Уробилиноген (колич)	Normal	Мкмоль/л	
Кетоны (колич)	0.00	мг	
Нитриты	не обнаружено		

Микроскопия осадка мочи

ОАМ Лейкоциты	2-4-6 в п\зр
ОАМ Эпителий плоский	0-1-2 в п\зр
ОАМ Оксалаты	2+

ЛАБОРАТОРНЫЕ РЕЗУЛЬТАТЫ / 24.10.25 15:21

Микробиологическое исследование мочи на аэробные и факультативно-анаэробные условно-патогенные микроорганизмы

Исследуемый биоматериал	Моча порционная
При посеве выделены:	
1. Enterococcus faecium	менее 1*10^3 КОЕ/мл
Комментарий	Степень бактериурии < 10^3 КОЕ/мл - незначимая

Автокомментарии к микроорганизмам:

Enterococcus faecium	Оценка результатов: 1.Штаммы, резистентные к ампициллину, оцениваются, как резистентные к ампициллину, амоксициллину и пиперациллину (и их комбинациям с ингибиторами бета-лактамаз). Пограничные значения минимальных подавляющих концентраций для энтерококков установлены для внутривенного применения. 2. Энтерококки природно резистентны к аминогликозидам. Монотерапия аминогликозидами является неэффективной. Гентамицин - скрининг резистентности высокого уровня к аминогликозидам. 3. Норфлоксацин - скрининг на резистентность к фторхинолонам

ЛАБОРАТОРНЫЕ РЕЗУЛЬТАТЫ / 27.10.25 09:29

С-реактивный белок	4.10	мг/л	(0.00 - 5.00)

ЛАБОРАТОРНЫЕ РЕЗУЛЬТАТЫ / 27.10.25 09:39

Бактериологическое исследование крови на стерильность

Посев	При посеве роста микроорганизмов не выявлено

ЛАБОРАТОРНЫЕ РЕЗУЛЬТАТЫ / 27.10.25 09:43

Бактериологическое исследование спинномозговой жидкости на менингококк (Neisseria meningiditis)

Исследуемый биоматериал	Ликвор
Посев	При посеве роста микроорганизмов не выявлено

ЛАБОРАТОРНЫЕ РЕЗУЛЬТАТЫ / 27.10.25 09:44

Микробиологическое исследование спинномозговой жидкости на аэробные и факультативно-анаэробные условно-патогенные микроорганизмы

Посев	При посеве роста микроорганизмов не выявлено

ЛАБОРАТОРНЫЕ РЕЗУЛЬТАТЫ / 27.10.25 10:03

Прокальцитонин	<0.50	нг/мл	(0.00 - 0.50)

ЛАБОРАТОРНЫЕ РЕЗУЛЬТАТЫ / 28.10.25 13:11

ДНК ВПГ 1,2 типов (Herpes simplex virus)	Не обнаружено

ЛАБОРАТОРНЫЕ РЕЗУЛЬТАТЫ / 28.10.25 13:24

ДНК цитомегаловирус (Cytomegalovirus)	Не обнаружено

ЛАБОРАТОРНЫЕ РЕЗУЛЬТАТЫ / 29.10.25 14:18

Цитологическое исследование клеток спинномозговой жидкости

Биоматериал: Ликвор

Микроскопическое исследование

Цитоз	11.0	кл/мкл
Лимфоциты	57.00	%
Нейтрофилы	43.00	%
Примечание	нативный препарат: эритроциты измененные 5-8 в поле зрения, лейкоциты 1-2 в поле зрения	

Исследование спинномозговой жидкости (ликвор)

Биоматериал: Ликвор

Физические свойства:

Количество	5.00	мл
Цвет (до центрифугирования)	**желтый**	
Прозрачность (до центрифугирования)	**слабо-мутная**	
Цвет (после центрифугирования)	**желтый**	
Прозрачность (после центрифугирования)	прозрачная	

Биохимическое исследование

Общий белок	**5315.00** >	мг/л	(150.00 - 400.00)
Реакция Панди	**положительно (3+)**		(положительно (1+))
Ионы-Аппельта	отрицательно		
Глюкоза	2.2 <	ммоль/л	(2.8 - 3.9)
Хлориды	**93** <	ммоль/л	(115 - 125)
Лактат	3.9	ммоль/л	

ЛАБОРАТОРНЫЕ РЕЗУЛЬТАТЫ / 30.10.25 10:02

Клинический анализ крови на 3-диф анализаторе

HGB Гемоглобин	160.0	г/л	(130.0 - 160.0)
RBC Эритроциты	5.56	10^{12}/л	(4.60 - 6.00)
HCT Гематокрит	**48.9** >	%	(40.0 - 48.0)
WBC Лейкоциты	11.0	10^{9}/л	(4.0 - 12.0)
MCV Средний объем эритроцита	88.0	fL	(80.0 - 100.0)
MCH Среднее содержание гемоглобина в 1 эритроците	29.1	pg	(27.0 - 34.0)
MCHC Средняя концентрация гемоглобина в эритроцитах	331.0	г/л	(300.0 - 360.0)
RDW-SD Стандартное отклонение ширины распределения эритроцитов	49.30	fL	
RDW-CV Коэффициент вариации ширины распределения эритроцитов	**14.7** >	%	(11.5 - 14.5)
PLT Тромбоциты	**511** >	10^{9}/л	(180 - 320)
MPV Средний объем тромбоцита	8.0	fL	(5.0 - 13.0)
PDW Ширина распределения тромбоцитов по объему	15.4	%	(10.0 - 18.0)
PCT Тромбокрит	0.433	%	(0.100 - 0.500)
P-LCC число крупных тромбоцитов	107.00	10^{9}/л	
P-LCR Отношение крупных тромбоцитов к общему количеству	19.8	%	(13.0 - 45.0)

	относительные			абсолютные		
Средние клетки	13.40	%		1.5	10^{9}/л	
Лимфоциты	33.6	%	(20.0 - 70.0)	3.7	10^{9}/л	(2.5 - 16.0)
Гранулоциты	53.0	%	(42.2 - 75.2)	5.83	10^{9}/л	(1.40 - 6.50)

Подсчет лейкоцитарной формулы крови

Лейкоцитарная формула (микроскопия)

Нейтрофилы палочкоядерные	1.0	%	(1.0 - 5.0)
Нейтрофилы сегментоядерные	43.0	%	(17.0 - 60.0)
Эозинофилы	5.0	%	(0.0 - 5.0)
Моноциты	**13.0** >	%	(3.0 - 11.0)
Лимфоциты	38.0	%	(38.0 - 68.0)

ЭХОКАРДИОГРАФИЯ

Дата и время проведения: 24.10.2025 10:26; Возраст: 5 мес

Аорта : **Состояние:** : обычная; **Диаметр кольца** : 11 мм; **Открытие створок** : 10 мм; **Отделы:** восходящий (град) : 6 мм.рт.ст., нисходящий (град) : 11 мм.рт.ст., состояние створок : 3, брюшной отдел аорты **тип кровотока** : магистральный

Левое предсердие :

Характеристика : не расширено «В»-режим: 13 мм

Правое предсердие :

Характеристика : не расширено

Полость левого желудочка :

Характеристика : не расширена

Показатели

КДР (мм)	КСР(мм)	ФВ(%)	ФУ (%)	УО(мл);	масса миокарда (г)	индекс массы
22	13	74	41	12		

Межжелудочковая перегородка : не утолщена 4 мм в диастолу

Задняя стенка левого желудочка : не утолщена 4 мм в диастолу

Сократимость миокарда левого желудочка : удовлетворительная

Участок гипокинезии : не выявлены

Участок акинезии : не выявлены

Участок дискинезии : не выявлены

Митральный клапан : **Диаметр кольца** : 10 мм; **Противофаза** : есть; **Состояние створок** : не изменены; **Градиент давления:** макс.: 7 мм.рт.ст., Регургитация: I степени

Трикуспидальный клапан : **Диаметр кольца** : 9 мм; **Регургитация** : минимальная

Правый желудочек :

Характеристика : не расширена

Размер (В) Базальный : 15 мм

Межпредсердная перегородка : норма

Легочная артерия : не расширена Диаметр кольца : 10 мм, Диаметр ствола : 11 мм, Градиент давления : 7 мм.рт.ст.

Признаки легочной гипертензии : нет СДЛА : 20 мм.рт.ст.

Заключение

Камеры сердца не расширены. Сократительная способность миокарда не нарушена.Перегородки сохранены. ЛГ не регистрируется. Регургитация МК 1 степени.

Патология

Не найдена

ПРОТОКОЛ ЭКГ

Протокол ЭКГ: Дата проведения: 24.10.2025; Возраст: 0лет 5мес. 9дней; RR: 0.40 сек; pq: 0.10 сек; P: 0.05 сек; QRS: 0.05 сек; QT: 0.27 сек; QTд: 0.24 сек; ЭОС: 74 град.

Заключение :

Ритм синусовый, ЧСС 150 в минуту.ЭОС расположена вертикально.

Врач: Исаева Е.В

ОСМОТР НЕЙРОХИРУРГА

17.10.2025

Диагноз: прежний

С соблюдением правил асептики и антисептики проведена пункция субгалеального кармана в связи с избыточным накоплением жидкости в нем; выведено 80мл ликвора, желтоватого цвета. Наложена асептическая повязка. Сняты послеоперационные швы, рубцы формируются без особенностей.

Рекомендовано: контроль за нарастанием объема кармана, повторная пункция в динамике с лабораторным контролем ликвора.

AnyScanner

ОСМОТР ВРАЧА-ОФТАЛЬМОЛОГА
Дата 21.10.2025
Возраст 0лет 4мес.
OU спокойны. Среды прозрачны. Рефлексы с глазного дна розовые.
Глазное дно OU: ДЗН бледный монотонный, границы четкие. Артерии нормального калибра, вены широкие, ход сосудов не изменен. Макула и периферия сетчатки без патологических изменений.
Ds ЧАЗН OU
Рек-но набл в динамике ч/з 4-6 мес

ОСМОТР ОТОРИНОЛАРИНГОЛОГА
Дата: 27.10.2025
Возраст: 0лет 4мес.
Жалобы: жалоб со стороны лор-органов нет
Объективно:: Носовое дыхание: свободное; Слизистая носа розовая, умеренно влажная; Носовые ходы свободны; Носовая перегородка по средней линии; Носоглотка свободна; Слизистая глотки розовая, умеренно влажная; Миндалины не увеличены; Слизистая гортани розовая
AD : наружный слуховой проход: без особенностей; б/перепонка серая; рисунок: определяется
AS : наружный слуховой проход: без особенностей; б/перепонка серая; рисунок: определяется
Заключение : пациент здоров
Врач-оториноларинголог КМДКБ №1 : Гридина Т. А.

ОСМОТР ВРАЧА-ОФТАЛЬМОЛОГА
Дата 28.10.2025
Возраст 0лет 4мес.
плавающий взгляд, не фиксирует, не следит
OU спокойны. Среды прозрачны. Рефлексы с глазного дна розовые.
Глазное дно OU: ДЗН бледный, монотонный, границы четкие, не проминирует. Артерии нормального калибра, вены незначительно расширены, ход сосудов не изменен. Макула и периферия сетчатки без патологических изменений.
Ds част атрофия зрител нервов OU
Рек-но осмотр в динамике ч/з 3-4 мес

Проведено лечение
Режим: бокс, с мамой с 14.10 по 31.10.2025
Питание: смесь 160мл * 6р/с + кипяченная вода по физ. потребностям с 14.10 по 31.10.2025
Профилактика рахита: Колекальциферол 1000МЕ/сут внутрь с 14.10 по 31.10.2025
Противосудорожная терапия: Клоназепам 0,5мг по 1/2 таблетки (0,25мг) в 10.00ч, 1/4 таблетки (0,125мг) в 22.00ч с 14.10 по 31.10.2025; Вальпроевая кислота в сиропе с титрацией с 17.10 по 31.10.2025 до 2мл/сут
Антибактериальная терапия: Меропенем 40мг/кг каждые 8 часов с 19.10 по 30.10 (11сут), Ванкомицин 10мг/кг каждые 6 часов с 20.10 по 30.10 (10сут)
Симптоматическая терапия: Sol. Oxymetazolini 0,01% по 2 капли в каждый носовой ход * 2 р/с; санация верхних дыхательных путей с изотоническим раствором (Sol. Natrii Chloridi 0.9%) с 24.10 по 29.10.2025
ВВИГ: Привиджен 0,4г/кг с 22.10 через день №3
Диуретики: Фуросемид 1% из расчета 0,5мг/кг/сут в/м с 20.10 по 31.10.2025
Мониторинг ЧСС, ЧДД, сатурации, АД, диуреза с 14.10 по 31.10.2025

Состояние при выписке

Общее состояние: тяжелое, стабильное, обусловлено выраженностью неврологического дефицита, судорожным синдромом, ликвородинамическими изменениями

СОМАТИЧЕСКИЙ СТАТУС: Т 36,5С - 36,6С; кожные покровы: бледно-розовые с мраморным оттенком, легким цианозом носогубного треугольника, чистые, умеренной влажности; подкожно-жировая клетчатка развита достаточно; периферических отеков нет. Слизистые оболочки бледно-розовые, чистые. Костная система: грудная клетка цилиндрическая, конечности без видимой деформации. Органы дыхания: дыхание через нос свободное, ЧДД 36/мин; аускультативно - дыхание везикулярное, проводится по всем легочным полям. Хрипов нет. Органы кровообращения: ЧСС 136/мин, верхушечный толчок в 4 м/р слева от грудины; аускультативно - тоны сердца ясные, ритмичные. Органы пищеварения: зев спокоен, миндалины без наложений; живот при пальпации мягкий, доступен во всех отделах, безболезненный. Печень + 1,0 см, селезенка не пальпируется.

НЕВРОЛОГИЧЕСКИЙ СТАТУС: ребенок в сознании (15б Глазго), на осмотр реагирует усилением двигательной активности в конечностях, беспокойством, тихим плачем. Череп без грубых деформаций, справа в теменно-височной области субгалеальный карман функционирует, наполнен ликвором с нарастанием объема в контроле; гиперемии нет, пальпаторно мягкий, большой родничок не напряжен; в местах стояния швов формируются рубцы, без особенностей. ЧМН: глазные щели D=S, зрачки D=S, фотореакции (+), взгляд фиксирует лучше, прослеживает активнее, косоглазие альтернирующее сходящееся; нистагм непостоянный горизонтальный. Лицо симметрично, язык в полости рта, без девиации. НГС чуть сглажена справа при плаче, рот чаще приоткрыт в покое. Фонация не нарушена. При кормлении периодически поперхивается (осмотрен; сосет дробно, активнее в контроле, смесь несколько подтекает с уголков рта). Глоточный рефлекс с истощением, мягкое небо приподнимается. Пассивные и активные повороты головы не ограничены, преобладает в покое позиционная установка с разворотом головы влево и приведением ее к правому плечу; выгибается дугой. Мышечный тонус изменен по пирамидному типу, чуть ярче по правой стороне (разница в контроле менее выражена в сравнении с поступлением). Сухожильные рефлексы высокие, несколько D>S, с расширенными зонами. Патологические знаки: бабинский, D>S. Физиологические рефлексы: угнетены - тракция нарушена (не подтягивается, голову не фиксирует), опора отсутствует на ножки. Судорог не зафиксировано, 'выгибается' при беспокойстве с запрокидыванием головы. Оценка моторного и нервно-психического развития: взгляд фиксирует, на взрослом внимание акцентирует продолжительней, эмоциональный отклик стал ярче в контроле, стал больше выдавать предречевой продукции (протяжные гласные, более эмоциональные). Голову удерживает слабо, в положении лежа на животе начал приподнимать, фиксировать непродолжительно. К игрушкам не тянется, при вкладывании удерживает за счет повышенного хватательного.

Динамика: С 18-19.10 состояние ребенка с ухудшением в общем состоянии, неврологическом статусе - с 18.10 у ребенка нарсла вялость, слабость, с 19.10 появились эпизоды гипертермии до 38,6 градусов с ответом на ибупорфен и парацетамол (снижение температуры в течение часа после приема препарата, с очередным подъемом через 4-6 часов), по лабораторным показателям выявлены воспалительные изменения, вероятно бактериального характера (высокий уровень лейкоцитоза со смещением формулы влево, повышение СРБ, ПКТ), нарасли клинические проявления внутричерепной гипертензии, отмечалась гиперпродукция спинно-мозговой жидкости с быстрым наполнением субгалеального кармана, требующего ежедневных пункций с выводом до 80-100мл ликвора желтоватого цвета. По анализу ликвора нарасли признаки воспалительных изменений к 20.10 (нарос цитоз до 300кл/мкл, белок до 5480мг/л). Беря во внимание вышеперечисленное у ребенка не исключается течение вторичного бактериального менингоэнцефалита; в лечении начата АБТ терапия Меропенемом 40мг/кг каждые 8 часов с 19.10, с 20.10 добавлен второй АБТ препарат - Ванкомицин из расчета 10мг/кг каждые 6 часов с учетом тяжести состояния и коморбидного фона. С 22.10 начата терапия иммуноглобулинами (0,4г/кг/сут через день). С 23.10 ребенок переведен на кормление через зонд (соску сосет с истощением), периодически поперхивается. К сегодняшнему дню (31.10.2025) состояние ребенка с положительной динамикой по общему состоянию и неврологическому статусу:

AnyScanner

температура не поднималась, ребенок стал активней (стал снова приподнимать и кратковременно фиксировать голову в положении лежа на животе, больше спонтанной двигательной активности в конечностях, стали ярче и разнообразнее эмоциональные реакции, плач менее монотонный), уменьшились симптомы общемозговой симптоматики, перешли на полное кормление через соску (сосет дробно, с истощением), так же купировались воспалительные измения по результатам лабораторных анализов. При ежедневных пункциях субгалеального кармана выводится 100-120мл желтоватого ликвора.

Ребенок переводится с мамой для дальнейшего лечения в ДНХО КМКБ№20 по согласованию с и/о зав отделения Жуковым П.С.

Вес при выписке 7600гр, окружность головы 45,5см, груди 46см.

Рекомендации

-продолжить противосудорожную терапию:
*вальпроевая кислота в сиропе по возрасту (57,64 мг/мл) из расчета ~20мг/кг/сут на момент выписки: по 76мг (1,3мл) * 2 раза в стуки в 09:00ч, 21:00ч, с дальнейшей титрацией до 30мг/кг/сут с шагом в 10 дней; получать длительно, без перерывов
*клоназепам в таблетках по 0,5мг по 1/2 таблетки (0,25мг) в 10.00ч, 1/4 таблетки (0,125мг) в 22.00ч; возможна дальнейшая титрация препарата при сохранении судорожного синдрома до 0,1мг/кг/сут
-на фоне приема противосудорожной терапии: клинический анализ крови (тромбоциты, гемоглобин) через 1 мес, затем не реже чем 1 раз в 3 месяца; б/х крови (трансаминазы, билирубин, ЩФ, электролиты) через 1 мес, затем каждые 6 мес; УЗИ ОБП, почек каждые 6 мес
-ЭЭГ в контроле через 3 мес
-наблюдение нейрохирурга, невролога, педиатра
-осмотр ортопеда, глазное дно в динамике
-реабилитационные мероприятия начать после истечения острого периода заболевания и отсутствия судорог у ребенка по согласованию с курирующим неврологом, избегая назначения прокинвульсантов (средств стимулирующих ЦНС: пирацетам, кортексин, глиатилин и др.), токопроцедур

В контакте с инфекционными больными в условиях стационара не был.

Врач
Паршина

Заведующий отделением
Пунина М.В.

ООО "УЗИ Студия"
ул. Карла Маркса, 157
тел.: 292-85-16

Шейный отдел позвоночника от 22.01.2026 16:21:04

№ Амб.карты: 001550126; № Услуги: 1169993

ЖЕЛТЯКОВ МАТВЕЙ МАКСИМОВИЧ

Возраст - 8 месяцев (15.05.2025).

Тела позвонков в покое: антелистезС2- 4,1мм
Комплектность позвонков: в пределах нормы
Форма позвонков: обычная
Кивательные мышцы: D<S, структура не изменена

МЕЖПОЗВОНОЧНЫЕ ДИСКИ

Визуализация:достаточная
Высота: в пределах возрастной нормы
Контуры замыкательных пластинок: ровные
Структура пульпозных ядер: гомогенная
Граница пульпозного ядра и фиброзного кольца: не изменена
Задние сегменты дисков: ровные на всех уровнях

СПИННОМОЗГОВОЙ КАНАЛ

Продольный размер спинного мозга: 5.1 мм.
Ширина спинного мозга: 9.6 мм.
Продольный размер позвоночного канала на уровне С2: 10.7 мм.
Позвоночно-спинномозговой индекс: 2.1норма
Спинной мозг: занимает центральное положение
Структура спинного мозга: однородная
Центральный комплекс: хорошо визуализируется, тонкий, однородный
Переднее и заднее субарахноидальные пространства: не расширены
Пульсация спинного мозга: отчетлива
Корешковые каналы: [illegible]актны
Сегмент С1-С2: соотношение нарушено, зубовидный отросток С2 смещен вправо на 1,9мм относительно боковых масс атланта

ФУНКЦИОНАЛЬНЫЕ ПРОБЫ

Сгибательная проба: антелистез С2- 4,2мм

ЗАКЛЮЧЕНИЕ: сонографические признаки легкого гипертонуса кивательной мышцы слева, ротационного подвывиха С1, дислокации позвонка С2 кпереди
Данное заключение не являются диагнозом требует интерпретации врачом.

Снимки:

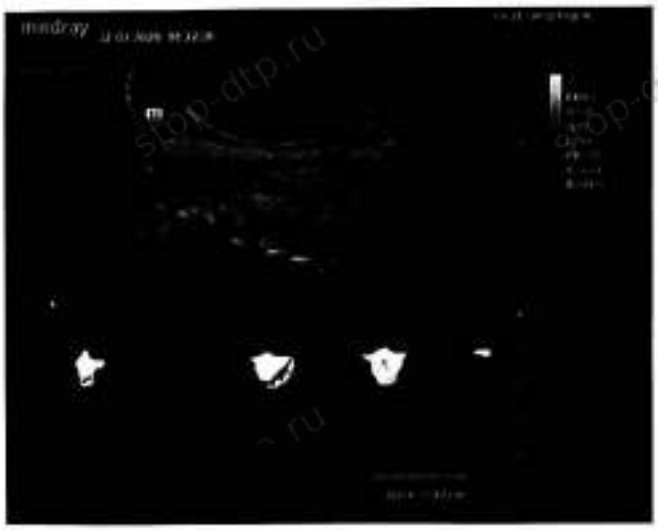

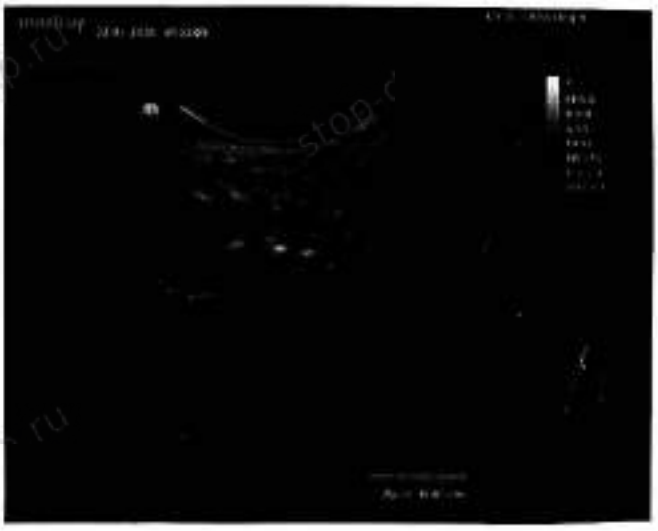

AnyScanner

__11__03_____ 2026_ года

Консультация невролога, эпилептолога

ФИО пациента, возраст: Желтяков Матвей Максимович, 15.05.2025гр .

Диагноз: Последствие ЧМТ, спастический тетрапарез. G80.0 Структурная фокальная эпилепсия G40.2

Вес 13 кг. Анамнез: 1 беременность преэклампсия, гемтоз, 1 роды в срок, ЭКС. 4210-60, ША 9/10б. до 2,5 мес развивался по нормативам. В 2,5 мес ДТП (коляска сбита машиной), ушиб ГМ тяжелой степени, травматическое САК, субдуральная гематтома. В постоперационном периоде менингоэнцефалит, гидроцефалия, судороги. Депакин б/э, клоназепам приступы купировались. Выписан в 11.25. приступов не отмечалось. 01.26г. консультация эпилептолога, смена депакина на трилептал (с 02.26). В настоящее время трилептал 2 мл х 2 раза в день, клоназепам 0,5 ½ т х 2 раза в день. Приступов не отмечают. Сон в норме. Аппетит в норме. Ест мягкую пищу, грызет печенье. Не поперхивается. Игрушки захватывает, тянет в рот. Голову удерживает, переворачивается с живота спину, на животе не лежит. Получает реабилитацию (массаж, войта/бобат).

В неврологическом статусе: окружность головы 47 см. ЧН: косоглазие, кривошея (с наклоном головы влево), язык дистоничен. В двигательной сфере: мышечный тонус повышен, сух.рефлексы повышены, клонусов нет. При пробе на торзию руки не выводит. Опора на предплечья. Кисти раскрыты. Дистонические установки предплечий.

ВЭМ: основной ритм 4-4,5 Гц. Региональная эпилептиформная активность, Индекс высокий.

МРТ: не проводилось.

Рекомендовано:

1. Наблюдение эпилептолога, ВЭМ 3 часа, повторная консультации. Анализ на концентрацию окскарбазепина.
2. Клоназепам 0,5 мг ½ т х 2 раза в день – длительно,
3. Окскарбазепин 2 мл х 2 раза в день – длительно
4. Топирамат 25 мг ¼ т х 2 раза в день – 2 недели, ½ т х 2 раза в день – 2 недели, ¾ т х 2 раза в день – 2 недели, 1 т х 2 раза в день – длительно
5. Показано проведение МРТ ГМ, при невозможности – КТ ГМ.
6. Медикаментозно:

AnyScanner

Кортексин 5 мг в/м ежедневно № 10. Затем глиатилин питьевой 2 мл утром – 2 мес. перерыв 1 мес. Кортексин 5 мг в/м через день № 10 + актовегин 2.0 в/м через день № 10.

7. Двигательная реабилитация, консультация логопеда-дефектолога, разрешен логомассаж

mariya_bobylova@epiclinic.ru к.м.н. доцент Бобылова М.Ю.

stop-dtp.ru

ООО МЦ "Динамика"
Красноярский край, г. Красноярск
ул. Киренского, д.67
ул. Авиаторов, д. 42
ул Красной Армии, д.18
8(391) 245-88-86, 8(391) 291-14-88
dinamika69@mail.ru

ОРТОПЕД

Консультация ортопеда

Ф.И.О. Желтяков Матвей Максимович **Дата рождения** 15.05.2025 г.

Жалобы: На отставание в двигательном развитии, на деформацию черепа, порочное положение головы

Анамнез: 07.08.25 ребенок сбит автомобилем, находясь в коляске - ушиб головного мозга тяжелой степени, САК, субдуральная гематома лобно-височной доли справа
Многократное оперативное лечение, стоит вентрикулоперитонеальный шунт слева

Сопутствующие заболевания: посттравматическая эпилепсия

Объективно: Самостоятельно переворачивается на живот
голову удерживает слабо
поворот головы влево
ограничено отведение в тазобедренных суставах
ограничена дорзальная флексия левой стопы, степень спастичности икроножных мышц слева 2 б по Тардье

Голова: плагиоцефалия

Длина нижних конечностей: D=S

Другое: На УЗИ т\б суставов без патологии

Диагноз: Спастический тетрапарез, плагиоцефалия, пронаторная установка предплечий, комбинированные контрактуры тазобедренных суставов, эквинусная установка левой стопы.

Диагноз по МКБ-10: (G80.0)Церебральный паралич со спастической тетраплегией (Тетрапарез)

Заключение: Даны рекомендации по проведению ортопедической коррекции

Рекомендации: тутор на голеностопный сустав слева
ботулинотерапия
лечебная гимнастика
консультация по изготовлению корригирующего шлема (Шукайлов О.В.)
наблюдение ортопеда

Дата: 13.01.2026 г.

Врач: Карпушкина Ольга Викторовна

stop-dtp.ru
AnyScanner

Медицинский Центр "Динамика"
г. Красноярск, ул. Киренского, д. 67
тел. +7(391)245-88-86, 291-14-88, e-mail: dinamika69@mail.ru

ALPINION ECUBE9

Пациент: Желтяков Матвей Максимович
Дата рождения: 15.05.2025 **Протокол исследования № 16476_26**

Ультразвуковое исследование тазобедренных суставов

(по методике R.Graf)

Возраст 8 мес.

Справа

Костная крыша вертлужной впадины: глубокая, с хорошей дифференцировкой наружного костного выступа

Головка бедренной кости: центрирована

Функциональные пробы: при наружной и внутренней ротации бедра, осевой нагрузке положение головки не меняется

Хрящевая крыша: достаточная, положение лимбуса обычное

Ядро окостенения: визуализируется, размеры соответствуют возрасту

α (Nболее 60 град.) **65** **β (N**менее 77 град.) **48**

Слева

Костная крыша вертлужной впадины: глубокая, с хорошей дифференцировкой наружного костного выступа

Головка бедренной кости: центрирована

Функциональные пробы: при наружной и внутренней ротации бедра, осевой нагрузке положение головки не меняется

Хрящевая крыша: достаточная, положение лимбуса обычное

Ядро окостенения: визуализируется, размеры соответствуют возрасту

α (Nболее 60 град.) **63** **β (N**менее 77 град.) **46**

ЗАКЛЮЧЕНИЕ: эхографическая картина тазобедренных суставов не изменена (тип I).

Дата исследования: 13.01.2026 **Врач: Карпушкина О.В.**



МРТ ЛИДЕР
г.Красноярск, ул. Красноярский Рабочий 126 А
+7(391) 234 77 95
+7 (391) 234 77 75

Желтяков Матвей Максимович, 15.05.2025 г.р. (7 месяцев 3 недели), масса около 11 кг

9.01.2026

Консультация невролога детского, и эпилептолога, завотделением, главного внештатного специалиста – невролога детского Сибирского ФО Минздрава РФ, к.м.н. М.В. Бархатова

Жалобы при осмотре: на задержку в развитии, пароксизмы беспокойства перед ночным сном, при которых выгибается туловище и возможны короткие тонические сокращения правой руки (рука вытягивается вдоль тела, супинация). Такие эпизоды заканчиваются всегда после введения газоотводной трубки.

В анамнезе: автодорожная травма от 07.08.25 в 21.30ч, ребенок был сбит легковым автомобилем, госпитализирован в ОРИТ. По МСКТ ГМ от 07.08-08.08.2025: САК левой лобно-теменной области, с нарастанием отека ГМ. Переведен санавиацией в ДНХО 20КМКБ, где находился 08.08 14.10.2025 с диагнозом: ЗЧМТ, ушиб головного мозга тяжёлой степени тяжести. Травматическое САК. Субдуральная гематома правых лобно-височных долей. Судорожный синдром. Отёчно дислокационный синдром. Травматический шок 2-3 ст. Постатрофическая арезорбтивная гидроцефалия. Нисходящая атрофия ДЗН обоих глаз. Осложнение: Бактериальный вентрикулит. Состояние после операций: 01.08.25 удаление субдуральной гематомы, 21.08.25 вентрикуло субгалеальное шунтирование, 03.09.25 наружное закрытое дренирование переднего рога правого бокового желудочка, 06.10.25 вентрикуло-субгалеальное шунтирование, удаление наружного дренажа. С учетом стабилизации состояния для дальнейшего наблюдения и лечения переведен в НО для детей до 1 года КМДКБ№1. Находился в отделении Неврологическое отделение для детей до 1 года с 14.10.2025 по 31.10.2025.

Учитывая нарастание гипертензионно-гидроцефальной симптоматики (увеличение субгалеального кармана, ежедневные пункции кармана) направлены к нейрохирургу.

ВЭЭГ фон + сон от 10.2025 – региональная эпиактивность над центрально-височными отделами, более слева.

Актуально получает ВПК (1,3 мл 2 раза, т.е. около 14 мг/кг), после введения в октябре 2025 – без динамики. КЛО (после первого приступа в РАО через 3 суток после ЧМТ, эффективность до 100%, 0,5 мг 2 раза в день). Изначально получали 0,25 мг 2 раза в день. После увеличения дозы КЛО до

AnyScanner

0,5 мг в сентябре (на фоне дисфункции шунта ребенок постоянно выгибался и доза была увеличена), при этом эффективность низкая.

Диагноз: Фокальная структурная посттравматическая эпилепсия с фокальными приступами с наблюдаемыми симптомами (тонические в правой руке).

Внутренняя посттравматическая, постгеморрагическая постатрофическая прогрессирующая арезорбтивная гидроцефалия. Спастический тетрапарез, с преобладанием по правой стороне, бульбарные нарушения, дистонические атаки, глазодвигательные нарушения (альтернирующее сходящееся косоглазие), зрительные нарушения (нисходящая атрофия ДЗН обоих глаз), задержка формирования психомоторных навыков, предречевого развития.

Состояние после операций: 01.08.25 удаление субдуральной гематомы, 21.08.25 вентрикуло субгалеальное шунтирование, 03.09.25 наружное закрытое дренирование переднего рога правого бокового желудочка, 06.10.25 вентрикуло-субгалеальное шунтирование, удаление наружного дренажа).

Осл: вторичный бактериальный менингоэнцефалит от 10.2025г.

Вентрикулоперитонеальный шунт слева, шунтзависимость

Рекомендовано:

- Постепенная отмена Депакина: 1-я неделя 1 мл 2 раза в день, вторая неделя 0,5 мл утром и 1 мл на ночь, третья неделя 0,5 мл утром и 0,5 мл на ночь, четвертая неделя – 0,5 мл на ночь и отмена
- После отмены Депакина ввести новый препарат – окскарбазепин в растворе. Первая неделя 1 мл на ночь, вторая неделя 1 мл утром и 1 мл на ночь, третья неделя 1 мл утром и 2 мл на ночь, далее постоянно – 2 мл 2 раза в день. После этого решение вопроса о коррекции (отмене) клоназепама
- После введения окскарбазепина повторить ВЭЭГ сна
- Проведение Бобат-терапии, Войта-терапии МЦ «Динамика», консультация ортопеда (Карпушкина Ольга Викторовна)
- Методика раннего вмешательства «Красноярский центр лечебной педагогики» (Матвеева Оксана Михайловна, тел. 8-906-913-39-04)
- Явка через 2-3 месяца после ВЭЭГ сна

к.м.н. М.В. Бархатов

ООО МЦ "Динамика"
Красноярский край, г. Красноярск
ул. Киренского, д.67
ул. Авиаторов, д. 42
ул Красной Армии, д.18
8(391) 245-88-86, 8(391) 291-14-88
dinamika69@mail.ru

ОРТОПЕД

Консультация ортопеда

Ф.И.О. Желтяков Матвей Максимович **Дата рождения** 15.05.2025 г.

Жалобы: На отставание в двигательном развитии, на деформацию черепа, порочное положение головы

Анамнез: 07.08.25 ребенок сбит автомобилем, находясь в коляске - ушиб головного мозга тяжелой степени, САК, субдуральная гематома лобно-височной доли справа
Многократное оперативное лечение, стоит вентрикулоперитонеальный шунт слева

Сопутствующие заболевания: посттравматическая эпилепсия

Объективно: Самостоятельно переворачивается на живот
голову удерживает слабо
поворот головы влево
ограничено отведение в тазобедренных суставах
ограничена дорзальная флексия левой стопы, степень спастичности икроножных мышц слева 2 б по Тардье

Голова: значительная плагеоцефальная деформация.

Длина нижних конечностей: D=S

Другое: Телеграмм: t.me/doctorshukailov

Диагноз: Спастический тетрапарез, плагиоцефалия, пронаторная установка предплечий, комбинированные контрактуры тазобедренных суставов, эквинусная установка левой стопы.

Диагноз по МКБ-10: (Q67.3)Плагиоцефалия (Плагиоцефалия)

Заключение: 1)Решение вопроса о консервативном лечении с применением функционально-корригирующего шлема.
2)Бобат терапия, Войто терапия (Шершнев Евгений, Кишиневская Анастасия)
3)Наблюдение нейрохирурга
4)Массаж общий № 10 – 2-3 раза в год.
5)Тутор ночной безнагрузочный на левый голеностопный сустав.
6)БТА терапия в спастичные мышцы.
7)Наблюдение ортопеда.

Дата: 14.01.2026 г.

Врач: Шукайлов Олег Владимирович

ШУКАЙЛОВ ОЛЕГ ВЛАДИМИРОВИЧ ВРАЧ

КГБУЗ "КМДКБ №1"

Неврологическое отделение для детей до 1 года
221-78-78

ВЫПИСКА ИЗ ИСТОРИИ БОЛЕЗНИ № 118/1-26

Пациент Желтяков Матвей Максимович, дата рождения 15.05.2025 находился(ась) в отделении Неврологическое отделение для детей до 1 года с 09.02.2026 по 19.02.2026
Адрес регистрации: Россия, 662511, край Красноярский, р-н Березовский, с Маганск, Маганский сельсовет, ул Подгорная, д.11, кв.2
Фактический адрес: Россия, 660006, край Красноярский, г Красноярск, Свердловский внутригородской р-н, ул Ключевская, д.101, кв.73

КЛИНИЧЕСКИЙ ДИАГНОЗ:
Основной: генерализованная посттравматическая эпилепсия с частыми приступами с наблюдаемыми симптомами (тонические в правой руке; с остановкой деятельности и девиацией глаз влево с миоклонусом конечностей в конце эпизода), с нарушением и без нарушения сознания
Фон: состояние после операций: 01.08.2025 удаление субдуральной гематомы. 21.08.2025 вентрикуло - субгалеальное шунтирование. 03.08.2026 наружное закрытие дренирование переднего рога правого бокового желудочка. 06.10.2025 вентрикуло - субгалеальное шунтирование; удаление наружного дренажа. 06.11.2025 - Вентрикуло - перитонеальное шунтирование слева; удаление шунта справа. Состояние после перенесенного вторичного бактериального менингита от 10.25г.
Сопутствующий: внутренняя посттравматическая шунтзависимая (вентрикуло - перитонеальное шунтирование от 06.10.25) гидроцефалия (последствие тяжелой ЗЧМТ от 07.08.25). Спастический тетрапарез грубее слева, бульбарные нарушения, глазодвигательные нарушения (альтернирующее расходящееся косоглазие с вертикальным компонентом), зрительные нарушения (нисходящая атрофия ДЗН обоих глаз), грубая задержка формирования психомоторных навыков, предречевого развития. Позиционная кривошея влево с формированием плагиоцефалии слева. Пронаторная установка предплечий, комбинированные контрактуры тазобедренных суставов, эквинусная установка левой стопы.
Стойкие выраженные нарушения статодинамических функций. GMFCS IV. Реабилитационный потенциал низкий, клинический прогноз неопределенный.
Искривление перегородки носа без нарушения дыхания.
ОСНОВНОЙ ВЫПИСКИ: Код по МКБ10: G40.2 (3029) Локализованная (фокальная) (парциальная) симптоматическая эпилепсия и эпилептические синдромы с комплексными парциальными судорожными припадками
СОПУТСТВУЮЩИЙ ВЫПИСКИ: Код по МКБ10: G91.1 (3252) Обструктивная гидроцефалия

Поступал с жалобами
задержку психомоторного развития: не сидит, не ползает, не переворачивается со спины на живот, плохо удерживает голову, на вынужденное положение головы влево; судорожные приступы - в течение последней недели мама стала отмечать новые единичные эпизоды с остановкой деятельности, заведением глаз влево и 'вздрагиванием' (длительность до 10сек; есть видеофиксация).

Анамнез заболевания
автодорожная травма от 07.08.25 в 21.30ч, бригадой СМП доставлен в в Енисейскую РБ, госпитализирован в ОРИТ. По МСКТ ГМ от 07.08-08.08: САК левой лобно-теменной области, с нарастанием отека ГМ. Переведен санавиацией в ДНХО 20КМКБ, где находился 08.08 - 14.10.2025 с диагнозом: ЗЧМТ, ушиб головного мозга тяжёлой степени тяжести. Травматическое САК. Субдуральная гематома правых лобно - височных долей. Судорожный синдром. Отёчно - дислокационный синдром. Травматический шок 2 - 3 ст. Постатрофическая арезорб-

AnyScanner

тивная гидроцефалия. Нисходящая атрофия ДЗН обоих глаз. Осложнение: Бактериальный вентрикулит. Состояние после операций: 01.08.25 удаление субдуральной гематомы, 21.08.25 вентрикуло - субгалеальное шунтирование, 03.09.25 наружное закрытое дренирование переднего рога правого бокового желудочка, 06.10.25 вентрикуло-субгалеальное шунтирование, удаление наружного дренажа.
Переведен для дальнейшего консервативного лечения в КМДКБ№1, где находился с 14.10.2025 по 31.10.2025. В связи с нарастанием гипертензионно-гидроцефальной симптоматики требующей ежедневных инвазивных манипуляций (пункция субгалеального кармана), по согласованию переведен в 20КМКБ, где был установлен вентрикуло - перитонеальный шунт, выписан 31.10.2025.
В динамике осмотрен **нейрохирургом 30.01.26**, диагноз: внутренняя посттравматическая гидроцефалия (тяжелая ЗЧМТ от 07.08.25). Спастический тетрапарез, грубее справа, бульбарные нарушения, глазодвигательные нарушения (альтернирующее сходящееся косоглазие), зрительные нарушения (нисходящая атрофия ДЗН обоих глаз), задержка формирования психомоторных навыков, предречевого развития. Позиционная кривошея влево. Вторичный бактериальный менингит от 10.25г. Состояние после операций: 01.08.2025 удаление субдуральной гематомы. 21.08.2025 вентрикуло - субгалеальное шунтирование. 03.08.2026 наружное закрытие дренирование переднего рога правого бокового желудочка. 06.10.2025 вентрикуло - сублангеальноке шунтирование; удаление наружного дренажа. 06.11.2025 - Вентрикуло - перитонеальное шунтирование слева; удаление шунта справа (копия заключения прилагается к ИБ).
Наблюдался амбулаторно, **осматривался эпилептологом** (осмотр 09.01.26) - фокальная структурная посттравматическая эпилепсия с фокальными приступами с наблюдаемыми симптомами (тонические в правой руке). ЭЭГ от 11.25: региональная эпиактивность над центрально-височными отделами, S>D. Рекомендована коррекция АЭП: отмена вальпроевой кислоты, введение окскарбазепина, пока продолжить прием клоназепама. **Офтальмолог** от 20.01.26: нисходящая атрофия ДЗН OU, вторичная экзотропия с ВК. **Ортопед** от 14.01.2026: спастический тетрапарез, плагеоцефалия, пронаторная установка предплечий, комбинированные контрактуры тазобедренных суставов, эквинусная установка левой стопы.
Посещали мануального терапевта (вправление ШОП) в январе 2026г.
Последнюю неделю мама стала отмечать новые единичные эпизоды с остановкой деятельности, заведением глаз влево и "вздрагиванием" (длительность до 10сек). Планово госпитализирован для лечения и дообследования в НО для детей до 1 года КМДКБ№1.

Анамнез жизни: ребенок родился у соматически здоровых родителей от I беременности, 1 срочных родов в 39/5 недель. Беременность протекала со слов мамы на фоне токсикоза, желудочного кровотечения (оперирована), отеков нижних конечностей, повышения АД (Допегит), преэклампсии. Роды путем ЭКС. При рождении вес 4210гр, рост 60см; выписаны домой на 4ые сутки. Витамин Д получают в проф. дозе; привит по календарю. У невролога на учете не состоял до 08.2025г.

ЛАБОРАТОРНЫЕ РЕЗУЛЬТАТЫ / 10.02.26 09:46

Общий (клинический) анализ мочи

Физико-химические свойства мочи (Анализатор):

Количество	5.00	мл	
Цвет	желтый		
Прозрачность	прозрачная		
Удельный вес (плотность)	1.010	Безразм. ед.	(1.005 - 1.030)
pH Реакция	6.5	ед.pH	(5.0 - 7.0)
Эритроциты	не обнаружено		
Лейкоциты	не обнаружено		
Белок (мочи) колич.	0.00	мг/л	
Глюкоза	не обна- ружено	mmol/L	
Билирубин (колич)	0.00	Мкмоль/л	
Уробилиноген (колич)	Normal	Мкмоль/л	
Кетоны (колич)	0.00	мг	
Нитриты	не обнаружено		

AnyScanner

Микроскопия осадка мочи

ОАМ Лейкоциты	1-2		
ОАМ Эпителий плоский	1-2		

ЛАБОРАТОРНЫЕ РЕЗУЛЬТАТЫ / 10.02.26 10:06

Мочевина	2.11	ммоль/л	(1.10 - 4.40)

ЛАБОРАТОРНЫЕ РЕЗУЛЬТАТЫ / 10.02.26 10:06

Креатинин	24.33	мкмоль/л	(18.00 - 48.00)
Гемолиз Хилез	Гемолиз		

ЛАБОРАТОРНЫЕ РЕЗУЛЬТАТЫ / 10.02.26 10:18

Антигены SARS-CoV-2	Отрицательно
Антигены гриппа A	Отрицательно
Антигены гриппа B	Отрицательно
Тест-система, серия, срок годности SARS и Грипп	COVINFLUEN2A Ag тест ООО "ИМБИАН ЛАБ" LOT 03-0525, годен до 01-05-2028

ЛАБОРАТОРНЫЕ РЕЗУЛЬТАТЫ / 10.02.26 10:06

Билирубин общий	3.91	мкмоль/л	(1.00 - 20.50)
Гемолиз Хилез	Гемолиз		

ЛАБОРАТОРНЫЕ РЕЗУЛЬТАТЫ / 10.02.26 10:06

Билирубин прямой	1.34	мкмоль/л	(0.00 - 5.60)

ЛАБОРАТОРНЫЕ РЕЗУЛЬТАТЫ / 10.02.26 10:06

Глюкоза	5.02	ммоль/л	(3.30 - 5.60)

ЛАБОРАТОРНЫЕ РЕЗУЛЬТАТЫ / 10.02.26 10:06

АСТ	26.2	Ед/л	(4.0 - 69.0)
Гемолиз Хилез	Гемолиз		

ЛАБОРАТОРНЫЕ РЕЗУЛЬТАТЫ / 10.02.26 10:06

АЛТ	31.3	Ед/л	(3.0 - 54.0)

ЛАБОРАТОРНЫЕ РЕЗУЛЬТАТЫ / 10.02.26 10:06

Щелочная фосфатаза	309.16	Ед/л	(82.00 - 382.00)

ЛАБОРАТОРНЫЕ РЕЗУЛЬТАТЫ / 17.02.26 09:53

Клинический анализ крови на 3-диф анализаторе

HGB Гемоглобин	141.0	г/л	(130.0 - 160.0)
RBC Эритроциты	**5.12 >**	10^{12}/л	(3.40 - 4.60)
HCT Гематокрит	42.4	%	(40.0 - 48.0)
WBC Лейкоциты	7.8	10^{9}/л	(6.0 - 11.6)
MCV Средний объем эритроцита	82.8	fL	(80.0 - 100.0)
MCH Среднее содержание гемоглобина в 1 эритроците	27.1	pg	(24.5 - 29.0)
MCHC Средняя концентрация гемоглобина в эритроцитах	328.0	г/л	(300.0 - 380.0)
RDW-SD Стандартное отклонение ширины распределения эритроцитов	41.10	fL	
RDW-CV Коэффициент вариации ширины распределения эритроцитов	12.9	%	(11.5 - 14.5)
PLT Тромбоциты	**407 >**	10^{9}/л	(180 - 320)
MPV Средний объем тромбоцита	9.5	fL	(5.0 - 13.0)
PDW Ширина распределения тромбоцитов по объему	16.2	%	(10.0 - 18.0)
PCT Тромбокрит	0.387	%	(0.100 - 0.500)
P-LCC число крупных тромбоцитов	135.00	10^{9}/л	
P-LCR Отношение крупных тромбоцитов к общему количеству	33.2	%	(13.0 - 45.0)

Подсчет лейкоцитарной формулы крови

	относительные			абсолютные		
Средние клетки	8.70	%		0.7	10^{9}/л	
Лимфоциты	60.6	%	(20.0 - 70.0)	4.7	10^{9}/л	(2.5 - 16.0)
Гранулоциты	**30.7 <**	%	(42.2 - 75.2)	2.39	10^{9}/л	(1.40 - 6.50)

AnyScanner

Лейкоцитарная формула (микроскопия)			
Нейтрофилы палочкоядерные	1.0	%	(1.0 - 5.0)
Нейтрофилы сегментоядерные	29.0	%	(17.0 - 60.0)
Эозинофилы	3.0	%	(0.0 - 5.0)
Базофилы	1.0	%	(0.0 - 1.0)
Моноциты	6.0	%	(3.0 - 11.0)
Лимфоциты	60.0	%	(38.0 - 68.0)

ПРОТОКОЛ ЭКГ

Протокол ЭКГ: Дата проведения: 10.02.2026; Возраст: 0лет 8мес. 26дней; RR: 0.45 сек; pq: 0.08 сек; P: 0.04 сек; QRS: 0.04 сек; QT: 0.23 сек; ЭОС: 90 град.

Заключение : Ритм синусовый, ЧСС 145 в минуту.

Выявлена патология: Нет

Врач: Ширяева О.В.

ЭЭГ РЕЗУЛЬТАТ

Общемозговые изменения биоэлектрической активности головного мозга. Признаки региональной эпилептиформной активности в правой лобно-центрально- височной области и в левой височной области.

УЗИ БРЮШНОЙ ПОЛОСТИ

Тип УЗ-сканера: LOGIQ P9

Тип датчика: C1-5, 12L

Вид исследования: абдоминальный

Отделение: НО до 1 года

Печень :

правая : не увеличена **толщина** : 70 мм

левая : не увеличена **толщина** : 59 мм

Эхогенность : средняя **Контуры** : ровные четкие

Структура : однородная

Очаговая патология : не выявлена

Внутрипеченочные желчные протоки : не расширены

Сосудистый рисунок печени : сохранен

Холедох не расширен: 1 мм

Воротная вена не расширена: 3 мм

Печеночные вены не расширены: 2 мм

Желчный пузырь : **размеры** : 43x15 мм; **расположен** : обычно; **форма** : правильная; **стенки** не утолщены: мм; **деформация** : нет; **полость** : гомогенная; **эхогенная взвесь** : отсутствует

конкременты: :

не определяются;

Поджелудочная железа : визуализируется:

размеры : не увеличена головка: 8 мм, тело: 7 мм, хвост: 9 мм

Контуры : ровные четкие

Структура : однородная

Эхогенность : средняя

Вирсунгов проток : не расширен мм

Селезенка :

Размеры не увеличена: 55x24 мм

Контуры : ровные четкие **Эхогенность** : средняя

Структура : однородная

Селезеночная вена : 2 мм

Очаговая патология : не выявлена

Лимфатические узлы : не визуализируются

Жидкость в брюшной полости : не определяется

Жидкость в плевральной полости : не определяется

ЗАКЛЮЧЕНИЕ :

AnyScanner

Эхопатологии органов брюшной полости на момент исследования не выявлено

УЗИ ПОЧЕК
Тип УЗ-сканера : LOGIQ P5
Тип датчика : C1-5, 12L
Вид исследования : абдоминальный
Отделение : НО до 1 года
Правая почка :
расположена обычно, в положении лежа
размеры : 62x29 мм паренхиматозный слой: 9 мм
чашечки не расширены
лоханка не визуализируется
контуры : ровные четкие подвижность : сохранена
Кортико-медуллярная дифференцировка:: сохранена
Левая почка :
расположена обычно, в положении лежа
размеры : 66x28 мм паренхиматозный слой: 10 мм
чашечки не расширены
лоханка не визуализируется
контуры : ровные четкие подвижность : сохранена
Кортико-медуллярная дифференцировка:: сохранена
Конкременты : не визуализируются
Дополнительные эхообразования : не визуализируются
Лимфоузлы забрюшинного пространства : не визуализируются
Область надпочечников : не изменена
ЗАКЛЮЧЕНИЕ :
Эхопатологии почек на момент исследования не выявлено

НЕЙРОСОНОГРАФИЯ
Тип УЗ-сканера : LOGIQ P9
Тип датчика : C1-5, 12L
Вид исследования : НСГ
Отделение : НО до 1 года
Дополнительно: Ультразвуковое исследование затруднено из-за малых размеров акустического окна.
Консультации специалистов
ОСМОТР ОТОРИНОЛАРИНГОЛОГА
Дата: 09.02.2026
Жалобы: жалоб со стороны лор-органов нет
Объективно:: Носовое дыхание: умеренно; Слизистая носа розовая, умеренно влажная; Носовые ходы свободны; Носовая перегородка смещена вправо; Носоглотка свободна; Слизистая глотки розовая, умеренно влажная; Миндалины не увеличены; Слизистая гортани розовая
AD : наружный слуховой проход: без особенностей; б/перепонка серая; рисунок: определяется
AS : наружный слуховой проход: без особенностей; б/перепонка серая; рисунок: определяется
Заключение : ИПН без нарушения дыхания.
Рекомендовано: Наблюдение лор врача
Врач-оториноларинголог КМДКБ №1 : Гридина Т. А.

Проведено лечение
Режим: бокс, с мамой с 09.02 по 19.02.2026
Питание: смесь Нестожен 2 по 150мл * 3р/с, по 100мл 2 р/с + б/молочная гречневая каша по 150мл * 2 р/с + пюре мясное, фруктовое, овощное + кипяченная вода по физ. потребностям с 09.02 по 19.02.2026
Профилактика рахита: колекальциферол 1000МЕ/сут внутрь с 09.02 по 19.02.2026

AnyScanner

Противосудорожная терапия: Клоназепам 0,5мг по 1/2 таблетки (0,25мг) в 10.00ч, 1/2 таблетки (0,25мг) в 22.00ч с 09.02 по 19.02.2026; Окскарбазепин с титрацией дозы до 120мг * 2 р/с в 09.00ч, 21.00ч (21мг/кг/сут)
Парафиновые аппликации на конечности, с чередованием зон с 09.02 по 19.02.2026

Состояние при выписке
Время осмотра: 19.02.2026 Общее состояние: удовлетворительное
СОМАТИЧЕСКИЙ СТАТУС: Т 36,6С; кожные покровы: бледно-розовые с мраморным оттенком, легким цианозом носогубного треугольника, чистые, умеренной влажности; подкожно-жировая клетчатка развита достаточно; периферических отеков нет. Слизистые оболочки бледно-розовые, чистые. Костная система: грудная клетка цилиндрическая, конечности без видимой деформации. Органы дыхания: дыхание через нос свободное, ЧДД 28/мин; аускультативно - дыхание везикулярное, проводится по всем легочным полям. Хрипов нет. Органы кровообращения: ЧСС 132/мин, верхушечный толчок в 4 м/р слева от грудины; аускультативно - тоны сердца ясные, ритмичные. Органы пищеварения: зев спокоен, миндалины без наложений; живот при пальпации мягкий, доступен во всех отделах, безболезненный. Печень + 1,0 см, селезенка не пальпируется. Шунт пальпируется по левой стороне головы, с выводом в брюшную полость - без особенностей.
НЕВРОЛОГИЧЕСКИЙ СТАТУС: сознание ясное, на осмотр реагирует спокойно. ЧМН: глазные щели D=S, зрачки D=S, фотореакции (+), взгляд фиксирует, прослеживает, косоглазие альтернирующее расходящееся, движения глазных яблок не ограничены. Лицо симметрично, язык в полости рта, без девиации. НГС с легкой сглаженностью. На звуки реагирует. Фонация не нарушена. Глоточный рефлекс сохранен, мягкое небо подвижно. Пассивные и активные повороты головы не ограничены, предпочтителен поворот влево позиционный. Мышечный тонус повышен по пирамидному типу S>D (по Ашворту до 3 баллов), с формированием пронаторных установок предплечий (S>D), эквинусной установки левой стопы. Сухожильные рефлексы с рук живые, D<=S, с ног живые, D<=S. Патологические знаки: АШТР (+), СШТР (+), бабинского с 2х сторон. Физиологические рефлексы: тракция нарушена, опоры на ножки нет на момент осмотра. Менингеальные знаки отрицательны. Судорог не зафиксировано на осмотре. Оценка моторного и нервно-психического развития: голову не удерживает, крутит ей лежа на спине, пытается приподнимать в положении лежа на животе; не переворачивается. К игрушкам не тянется, при вкладывании не удерживает.
Динамика состояния: судорог не было с 12.02 на фоне титрации АЭП. В неврологическом статусе без отрицательной динамики.

Вес при выписке 11 300гр, окружность головы 46,0 (+0,0)см, груди 51,0 (+2,0)см.

Рекомендации
- продолжить противосудорожную терапию:
- Окскарбазепин в сиропе (60мг/мл) по 120мг (2мл) х 2 раза в сутки внутрь, в 9:00ч, 21:00ч; возможна дальнейшая титрация по показаниям
- Клоназепам 0,5мг по 1/2 таблетки (0,25мг) х 2 раза в сутки внутрь в 10.00ч, в 22.00ч
- питание: смесь Нестожен 2 по 150мл * 3р/с, по 100мл 2 р/с + б/молочная гречневая каша по 150мл * 2 р/с + пюре мясное, фруктовое, овощное + кипяченная вода по физ. потребностям
- наблюдение невролога, педиатра по месту жительства
- осмотр нейрохирурга (20КМКБ, ДНХО; Инструментальная 12) по показаниям, ортопеда (не осмотрен по техническим причинам), офтальмолога в динамике (глазное дно) через 3 мес, эпилептолога (в условиях поликлиники КККЦОМД) с учетом анамнеза (решение об отмене клоназепама?), ЛОРа планоов (ИПН)
- на фоне приема противосудорожной терапии: клинический анализ крови (тромбоциты, гемоглобин) не реже чем 1 раз в 3 месяца; б/х крови (трансаминазы, билирубин, ЩФ, электролиты) каждые 6 мес; УЗИ ОБП, почек каждые 6 мес
- ЭЭГ-ВМ сна 3 часа по месту жительства планово через 3 месяца
- планово МРТ ГМ в 1 год

AnyScanner

- профилактика рахита: колекальциферол (витамин Д) 1000 ЕД в сутки внутрь ежедневно
- гимнастика и ЛФК направленные на улучшение мышечного тонуса и расширение двигательных навыков самостоятельно
- курсы восстановительного лечения, избегая физиопроцедур - планово, при отсутствии судорожных приступов (рассмотреть возможнось лечения в условиях ЦР при КККЦОМД)
- соблюдение режимных моментов: режима дня сон/бодрствование, исключение провоцирующих факторов (исключить просмотр телевизора, видео за телефоном, планшетом, фотостимуляции, бани, сауны и т.д.), исключение приема проконвульсантов (средств стимулирующих ЦНС: пирацетам, кортексин, глиатилин и др.), ведение дневника приступов; при учащении приступов вызов СМП

В контакте с инфекционными больными в условиях стационара не был.

Врач Паршина Е. А.
Заведующий отделением Пупина М. В.

AnyScanner